

# Análise do efeito imediato do jato de CO<sub>2</sub> sobre o endotélio vascular de caprinos

*Analyses of the immediate effect of CO<sub>2</sub> flow on vascular endothelium in goats*

Eucário Leite Monteiro ALVES<sup>1</sup>, Noedir Antonio Groppo STOLF<sup>2</sup>, Ezequiel Cardoso Saraiva de ALMEIDA<sup>3</sup>, Luiz Felipe Pinho MOREIRA<sup>4</sup>, Francisco Solano FEITOSA JÚNIOR<sup>5</sup>, Paulo Sampaio GUTIERREZ<sup>6</sup>

RBCCV 44205-832

## Resumo

**Objetivo:** O objetivo deste estudo é avaliar a influência do jato de CO<sub>2</sub> na parede da Artéria Torácica Interna Esquerda (ATIE) e Artéria Interventricular Anterior (AIVA), em um modelo experimental em caprinos, comparando os efeitos imediatos do uso do CO<sub>2</sub> com velocidade de fluxo de 5 L/min e 10 L/min, por 20 minutos, com fluxo intermitente (30 em 30 segundos), com e sem umidificação, simultaneamente nas ATIE e AIVA.

**Método:** Trinta e seis caprinos foram submetidos ao procedimento cirúrgico. A análise histológica foi feita por meio da reação de imunoperoxidase para marcação do endotélio, por meio da detecção do Fator VIII da coagulação. A mensuração foi feita pelo Quantimet, seguindo a escala de Ip para lesão vascular.

**Resultado:** Nos grupos controle, com e sem umidificação,

não houve lesão endotelial. A velocidade de fluxo de 5 L/min provocou lesão endotelial com nível de significância intermediária na AIVA, sem umidificação; e, com a umidificação, a lesão ocorreu, porém, sem significância. A velocidade de fluxo de 10 L/min, com e sem umidificação, provocou lesão endotelial na ATIE, contudo, sem significância. Com a velocidade de fluxo de 10 L/min, houve lesão endotelial com nível de significância importante, tanto para a ATIE quanto para a AIVA, não alterando se umidificado ou não.

**Conclusão:** Pôde-se concluir que a lesão endotelial é fluxo-dependente. As artérias envolvidas na anastomose (ATIE e AIVA) foram afetadas simultaneamente, sendo que a agressão foi maior para AIVA.

**Descritores:** Coronariopatia, cirurgia. Dióxido de carbono. Artérias mamárias. Endotélio, lesões. Modelos animais.

1 - Cirurgião Cardiovascular. Professor Substituto do Depto de Morfologia da Universidade Federal do Piauí (UFPI). Professor Auxiliar da FACIME da Universidade Estadual do Piauí.

2 - Prof. Titular do Departamento de Cardiopneumologia da Faculdade de Medicina da Universidade de São Paulo. Diretor da Unidade Cardiopatias Gerais – Transplante.

3 - Mestre em Ciência Animal pela Universidade Federal do Piauí. Médico Veterinário.

4 - Professor Livre Docente da Faculdade de Medicina da Universidade de São Paulo. Médico Pesquisador.

5 - Prof. Adjunto do Centro de Ciências Agrárias da UFPI. Mestre em Ciência Animal pela UFPI. Médico Veterinário.

6 - Doutor em Medicina pela Faculdade de Medicina da Universidade de São Paulo. Médico patologista.

Trabalho realizado no Instituto do Coração - Faculdade de Medicina da Universidade de São Paulo e na Universidade Federal do Piauí.

Endereço para correspondência:

Noedir Antonio Groppo Stolf. Av. Dr. Enéas de Carvalho Aguiar, 44 - Bloco II - 2 andar - Sala 13 - São Paulo - SP - CEP: 05403-000.  
E-mail: stolf@incor.usp.br

Artigo recebido em março de 2006  
Artigo aprovado em junho de 2006

#### Abstract

**Objective:** The purpose of this study was to assess the effect of CO<sub>2</sub> on the wall of the Left Internal Thoracic Artery (LITA) and Anterior Interventricular Artery (AIVA) in an experimental model using goats, comparing the immediate effects of the use of CO<sub>2</sub> at flow rates of 5 L/min and 10 L/min during 20 minutes, with intermittent flow (every 30 seconds) with and without humidification, simultaneously to the LITA and AIVA.

**Methods:** Thirty-six male goats were submitted to a surgical procedure. Histological analysis was carried out using the immunoperoxidase reaction to mark the endothelium through the detection of VIII Coagulation Factor. Measurement was made by Quantimet following the Ip scale for vascular injury.

**Results:** Within control groups, with and without humidification, both for AIVA and LITA, there was no

endothelial injury. The flow rate of 5 L/min provoked moderately significant endothelial injury of the AIVA without humidification, whereas with humidification the endothelial injury was seen but without statistical significance. The flow rate of 5 L/min, with or without humidification, provoked insignificant endothelial injury at LITA. With a flow rate of 10 L/min, there was highly significant endothelial injury, both for the LITA and AIVA and whether humidified or not.

**Conclusions:** In conclusion endothelial injury is flow-dependent with greater injury when using CO<sub>2</sub> at a flow rate of 10 L/min and less at 5 L/min. The arteries involved in anastomosis (LITA and AIVA) are both affected, but there is a greater effect on the AIVA.

**Descriptors:** Coronary disease, surgery. Carbon dioxide. Mammary arteries. Endothelium, injuries. Animal models.

## INTRODUÇÃO

A técnica cirúrgica apurada é de fundamental importância para a obtenção de um resultado cirúrgico satisfatório na cirurgia de revascularização do miocárdio sem circulação extracorpórea (CEC). Vários recursos são utilizados durante esse tipo de operação, como forma de obter melhor visibilidade óptica do campo cirúrgico. Dentre elas estão: o enxugamento freqüente da arteriotomia com material absorvente (gaze), o uso de estabilizadores, a irrigação intermitente com solução salina, o garroteamento de coronária com fios ou pinça de oclusão (*Bulldog*), o *shunt* coronário intraluminal e o uso de alto fluxo de gás (oxigênio, dióxido de carbono e ar comprimido) direcionado à anastomose. Porém, cada técnica tem suas limitações, como o risco de lesão endotelial, provocada pelo uso de material absorvente, estabilizadores, garroteamento de artéria coronária ou *shunt* coronário intraluminal e a hemodiluição ou dificuldade visual do campo cirúrgico, ocasionada pela irrigação intermitente com solução salina [1].

O uso do jato de gás direcionado ao local da anastomose melhora a exposição do campo cirúrgico e mantém a artéria "armada", facilitando o procedimento [2,3]. Complicações como a embolia aérea coronária com o uso do O<sub>2</sub> ou ar comprimido justificam a preferência pelo uso do CO<sub>2</sub> que é 34 vezes mais solúvel que o ar em água a 30°C [4].

Poucos trabalhos existem relatando o efeito deletério do jato de CO<sub>2</sub> sobre o endotélio vascular. Burfeind et al. [1] relataram, por meio de estudos experimentais com porcos, que o uso do jato de CO<sub>2</sub> de 15 L/min direcionado à artéria interventricular anterior causava lesão endotelial com a exposição de elementos do sangue ao subendotélio, promovendo coágulo, e a perda endotelial poderia promover

ao músculo liso a migração e a proliferação celular. Okazaki et al. [5] relataram o estudo de lesão endotelial durante cirurgia de coronária sem CEC, com pinçamento de coronária e insuflação de CO<sub>2</sub> com fluxo de 5 L/min, em cães, com exposição do primeiro ramo diagonal ao CO<sub>2</sub> "não-umidificado", CO<sub>2</sub> "umidificado" com Ringer lactato e CO<sub>2</sub> "umidificado" com heparina e dipiridamol associado a Ringer lactato, com fluxo contínuo por 10 e 20 minutos. Estes autores verificaram lesão no grupo "não-umidificado" e com redução para os "umidificados". Nenhum estudo foi realizado utilizando-se os dois enxertos referentes a uma anastomose.

As controvérsias em relação aos efeitos deletérios do CO<sub>2</sub> como método auxiliar para a melhoria das condições do campo cirúrgico justificam estudos adicionais.

## MÉTODO

Todos os animais foram tratados conforme normas estabelecidas no *Guide for the Care and Use of Laboratory Animals* (Institute of Laboratory Animals Resources, National Academy of Science, Washington, D.C., 1996), e pelos Princípios Éticos estabelecidos na Experimentação Animal do Colégio Brasileiro de Experimentação Animal - COBEA (1991). O projeto foi submetido à Comissão de Ética do Hospital Veterinário Universitário Dr. Jeremias Pereira da Silva, do CCA-Universidade Federal do Piauí, onde foram realizadas as cirurgias experimentais, como também do Hospital das Clínicas da Faculdade de Medicina da Universidade de São Paulo (HCFMUSP).

O estudo empregado foi do tipo primário, experimental, laboratorial, controlado, randomizado e a leitura das lâminas foi realizada de modo duplo-cego.

### Divisão entre grupos

Os grupos, em número de seis, cada qual com seis caprinos, foram assim distribuídos: G1-Grupo Controle sem uso de CO<sub>2</sub> “não-umidificado”; G2-Grupo Controle sem uso de CO<sub>2</sub> “umidificado”; G3-Grupo Experimental com uso de 5 L/min de CO<sub>2</sub> “não-umidificado”; G4-Grupo Experimental com uso de 5 L/min de CO<sub>2</sub> “umidificado”; G5-Grupo Experimental com uso de 10 L/min de CO<sub>2</sub> “não-umidificado”; G6-Grupo Experimental com uso de 10 L/min de CO<sub>2</sub> “umidificado”.

### Técnica cirúrgica

Trinta e seis caprinos machos, não castrados, raça mestiça de Anglo-nubiano, com idade de aproximadamente 18 meses e peso entre 13 e 15 kg, clinicamente saudáveis, foram submetidos à medicação pré-anestésica (MPA) com Acepromazina 2%, na dose de 0,25 mg/kg. No final do período de latência da medicação pré-anestésica, cada animal teve a veia braquial esquerda puncionada com Jelco 20 para infusão de medicamentos, e a Pressão Arterial Média Invasiva (PAMI) mensurada por meio do método de cateterização da artéria auricular esquerda com Jelco 20, conectando-a a um tubo de extensão (equipo), duas torneiras de três vias, lavadas com solução salina heparinizada (1 ml para 500 ml de SF 0,9%), estando todo o sistema acoplado a um barômetro aneróide. A indução anestésica foi feita 30 minutos após a MPA, com uma associação de Quetamina 5% na dose de 3 mg/kg, e Midazolam na dose de 0,2 mg/kg. Em seguida, o animal foi intubado com sonda orotraqueal nº 7 e conectado a um aparelho de anestesia volátil (Takaoka - série Nissei Takaoka do Brasil), com circuito do tipo circular bivalvular, e realizada anestesia inalatória com Halotano. O controle hemodinâmico foi realizado com PAMI, controle de frequências cardíaca e respiratória. A Dopamina, quando necessária, foi administrada na dose de 5 a 8 mcg/kg/min (média de 7,5).

Ao ser atingido o plano anestésico, a anti-sepsia da região torácica ventral anterior e lateral foi feita com solução de povidine tópica, e a colocação de campos cirúrgicos estéreis seguiu os critérios convencionais. Deste modo, prosseguiu-se com a incisão da pele e toracotomia transternal mediana para exposição mediastínica e visualização do pericárdio, seguida de hemostasia do periosteio esternal e pericardiotomia longitudinal. A dissecação da Artéria Torácica Interna Esquerda (ATIE) ocorreu na forma pediculada. Após heparinização na dose de 1 mg/kg, fez-se a ligadura distal, próxima à bifurcação da ATIE, com preparo do seu leito para posterior anastomose.

### Protocolo

Todos os animais foram submetidos ao mesmo protocolo, em que, após a mensuração da ATIE sobre o coração, para melhor adequação do tamanho a ser utilizado, dois pontos com fio prolene 4.0, em forma de torniquete proximal e distal, com aproximadamente dois centímetros de

distância entre eles, intramiocárdicos, foram posicionados sob o leito distal da Artéria Interventricular Anterior (AIVA), ocluindo o vaso, ficando, assim, tudo estabelecido para o ato cirúrgico. Após o fechamento da AIVA, nos referidos pontos, a abertura longitudinal do vaso foi feita dimensionando aproximadamente dois centímetros. O leito distal da ATIE foi anastomosado à AIVA com três pontos simples (proximal, médio e distal) equidistantes, unilateralmente, com fio prolene 7.0. A exposição da luz dos vasos seguiu critérios preestabelecidos, conforme velocidade de fluxo de 5 ou 10 L/min, e com umidificação presente ou ausente.

Para o grupo no qual o experimento foi considerado “não-umidificado”, a exposição da luz dos vasos foi ao ar ambiente por 20 minutos, sem exposição a qualquer veículo que umedecesse o endotélio. Para o grupo no qual o experimento foi considerado “umidificado”, foi utilizado sangue proveniente da ATIE, em pequena quantidade, para lubrificar a luz dos vasos expostos, de 30 em 30 segundos, durante 20 minutos.

A exposição do leito vascular ao jato de CO<sub>2</sub> ocorreu com uso de um cateter específico para este procedimento, fabricado na Fundação Adib Jatene-SP. A variação da velocidade de fluxo realizada neste experimento foi de 5 e 10 L/min, com a distância de aproximadamente 4 a 6 cm da anastomose, com uso intermitente, de 30 em 30 segundos.

### Sacrifício

Posteriormente, os segmentos de AIVA e ATIE expostos foram seccionados e colocados em pequenos frascos com formol tamponado a 10%, que foram analisados no Serviço de Anatomia Patológica do INCOR-HCFMUSP. Ao término, todos os animais foram sacrificados com dose letal de potássio.

### Análise do material

Foi utilizada a coloração de hematoxilina-eosina (HE) para visualização geral do material. Fez-se uso da coloração de Verhoeff para visualização e mensuração de lâmina elástica interna e a reação de imunoperoxidase para marcação do endotélio, por meio da detecção do Fator VIII da coagulação. A análise histológica do material foi realizada por microscopia óptica, com objetiva de 20X, e transferida para o Quantimet, analisador de imagem *Leica QWIN Standart*, para medições manuais e automáticas, incluindo filtros de estruturas por forma, cor e tamanho. As medidas do leito vascular, endotélio e lâmina elástica interna foram feitas em Pixel, sendo que 1 Pixel=0,97µ.

### Técnica de imunoperoxidase

Cortes histológicos subsequentes aos que foram corados pela HE para a análise histológica foram submetidos à reação de imunoperoxidase para detecção de positividade para o antígeno humano relacionado com Fator VIII de Von Willebrand.

A desparafinação foi realizada em temperatura ambiente, com três trocas de xilol (15 minutos cada), seguida de hidratação por passagens em álcoois em concentrações decrescentes (álcool 100°, 95°, 70°) até a lavagem em água. A seguir, foi feito o bloqueio da peroxidase endógena com três incubações de 10 minutos cada, em banho-maria a 37°C, com peróxido de hidrogênio a 3% em tampão PBS (*Phosphate Buffer Saline*), pH=7,4.

Após isso, as lâminas foram submetidas à técnica de recuperação antigênica pelo calor, utilizando-se a incubação em tampão Tris/EDTA (Hidroximetilaminometano/Ácido Etilenodiaminotetracético), pH=9,0 com detergente *Tween* 20, por 25 minutos em banho-maria a 95°C, seguido de resfriamento por 20 minutos à temperatura ambiente; depois foram lavadas em três trocas de tampão PBS, pH=7,3. Para bloqueio das proteínas inespecíficas, as lâminas foram incubadas com soro fetal bovino 1%, por 1 hora, a 37°C.

Para detecção do antígeno humano relacionado ao fator VIII, foi utilizado o anticorpo primário policlonal produzido em coelho, A0082 (*Dako Cytromation, Carpinteria, CA, USA*), na diluição de 1:500, a 4°C, durante 18 horas.

O anticorpo secundário usado foi antiimunoglobulina de coelho feita em porco, conjugado com a biotina (*Dako Cytromation, Carpinteria, CA, USA*), diluído a 1:800, por 1h, a 37°C. Como composto de ligação para a biotina, foi utilizada a estreptoavidina conjugada com a peroxidase (*Dako Cytromation Carpinteria, CA, USA*), diluída a 1:600, por 30 minutos, a 37°C.

Para visualização da reação antígeno-anticorpo, as lâminas foram colocadas de 1 a 5 minutos, em temperatura ambiente, em uma solução de cromógeno DAB (3,3' - diaminobenzidina) da *Dako Cytromation, Carpinteria, CA, USA*, e depois contra-coradas com hematoxilina de Harris, que deixa os núcleos em azul, e montadas com lamínulas com a resina *Entellan* (Merk, Alemanha).

#### **Critérios de classificação para lesão endotelial**

Uma vez que a lesão vascular representa o evento inicial na patogênese de várias doenças vasculares, incluindo aterosclerose, Ip et al. [6] propuseram uma classificação morfológica e funcional da lesão vascular, descrita a seguir:

- TIPO 1 - Há alteração funcional da célula endotelial sem mudanças morfológicas significantes;
- TIPO 2 - Há desnudação endotelial e lesão intimal, mas as lâminas elásticas interna e média estão intactas;
- TIPO 3 - Há desnudação endotelial com lesão de ambas, íntima e média.

#### **Critérios de definição para lesão endotelial, de leito ou de lâmina elástica interna**

Considerou-se como normalidade a presença de células endoteliais com coloração castanha, por meio da reação de imunoperoxidase, sobre o leito vascular. Considerou-se lesão

endotelial a ausência (desnudação), erosão ou delaminação de células endoteliais sobre o leito vascular (Figura 1).

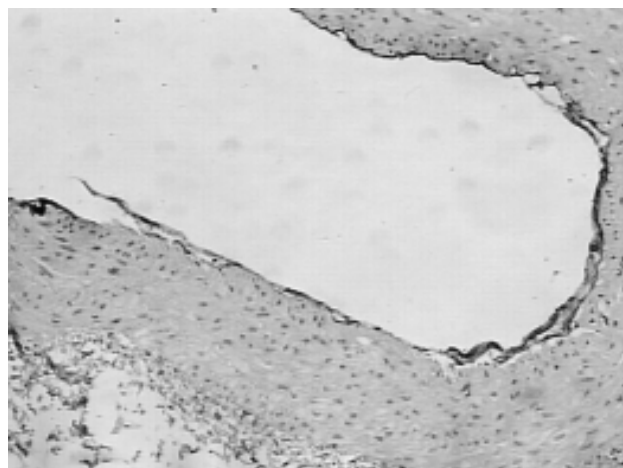


Fig. 1 - Fotomicrografia óptica (20x) do leito vascular da AIVA, com jato de CO<sub>2</sub> com velocidade de fluxo de 5 L/min "não-umidificado". Reação de imunoperoxidase para marcação do endotélio através da detecção do Fator VIII da coagulação

A lâmina elástica interna, analisada por meio da coloração de Verhoeff, apresentava-se tortuosa em toda a extensão do leito vascular. A AIVA apresenta somente uma lâmina elástica interna, enquanto que na ATIE existem várias lâminas elásticas. A descontinuidade da lâmina elástica em sua extensão foi considerada como lesão.

Considerou-se lesão de leito a presença de descontinuidade ou erosão do leito vascular. Houve sempre o cuidado na diferenciação da lesão de leito, com problemas técnicos ocorridos com o preparo da lâmina pela imunoperoxidase.

#### **Método estatístico**

A análise estatística foi realizada pelo teste de classificações de Kruskal-Wallis para diferenças entre medianas, que é um teste não-paramétrico para comparar dados contínuos, não emparelhados, em diferentes grupos, sendo consideradas significantes para valor-p < 0,0001. O teste de Kruskal-Wallis foi complementado ao teste de Dunn para comparações múltiplas, com as diferenças consideradas significantes até o nível de p < 0,05, sendo assim, não significante (ns) quando valor-p > 0,05, nível de significância intermediário (\*) para valor-p < 0,05 e de nível de significância importante (\*\*) para valor-p < 0,01.

#### **RESULTADOS**

Não houve condições de medir, estatisticamente, a lesão do leito vascular e da lâmina elástica interna, tanto para

AIVA quanto para ATIE, pois os dados encontrados não foram significantes. A análise a seguir refere-se somente à lesão de endotélio vascular.

## 1 Artéria interventricular anterior

### 1.1 Análise da lesão endotelial da AIVA em porcentual

O teste de Kruskal-Wallis para lesão endotelial em AIVA, em porcentual, detectou diferença nos valores medianos entre os grupos  $H=27,86$  com valor- $p < 0,0001$ .

Os valores medianos, valor máximo e mínimo ou separatrizes, 1º e 3º quartis, são apresentados na Figura 2.

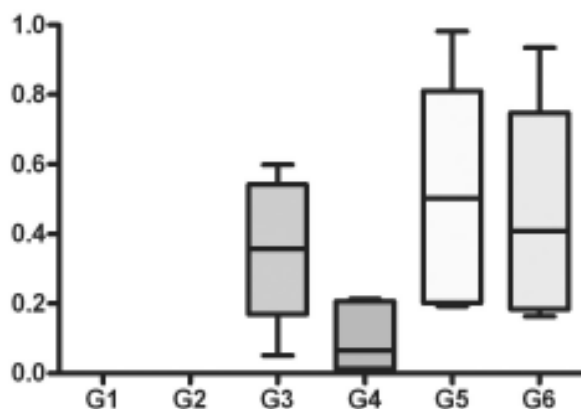


Fig. 2 - Lesão endotelial da AIVA, em porcentual, entre os grupos

Para o G1 e o G2 não houve significância. O G4 teve a menor mediana e a menor variabilidade, quase sem casos acima do 3º quartil ou abaixo do 1º quartil. O G5 teve a maior variabilidade em comparação aos demais grupos, porém, bem próximo do G6, e com a mediana maior que a do G6. O G3 apresentou variabilidade intermediária, maior que o G4 e menor que o G5 e G6.

Utilizando-se o teste de Dunn, na comparação do G1 (controle “não-umidificado”) com o G5 (fluxo de 10 L/min “não-umidificado”) e do G2 (controle “umidificado”) com o G5 (fluxo de 10 L/min “não-umidificado”) houve lesão endotelial com nível de significância importante. O nível de significância intermediário ocorreu nas comparações do G1 (controle “não-umidificado”) com o G3 (fluxo de 5 L/min “não-umidificado”) e com o G6 (fluxo de 10 L/min “umidificado”); e do G2 (controle “umidificado”) com o G3 (fluxo de 5 L/min “não-umidificado”) e com o G6 (fluxo de 10 L/min “umidificado”). As demais comparações entre os grupos não foram significantes.

### 1.2 Escala de Ip para artéria interventricular anterior

O teste de Kruskal-Wallis para escala de Ip para AIVA

detectou diferença nos valores medianos entre os grupos  $H=29,49$  com valor- $p < 0,0001$ .

O G1 e o G2 mostraram-se uniformes no gráfico, com todos os casos na escala 1, sem variação. O G3 apresentou todos os casos na escala 2, sem variação. O G4 teve valor mínimo de 1 e com 75% na escala 2. O G5 e o G6 apresentaram uniformidade no gráfico, com valor máximo de 3 e com 75% na escala 2 (Figura 3).

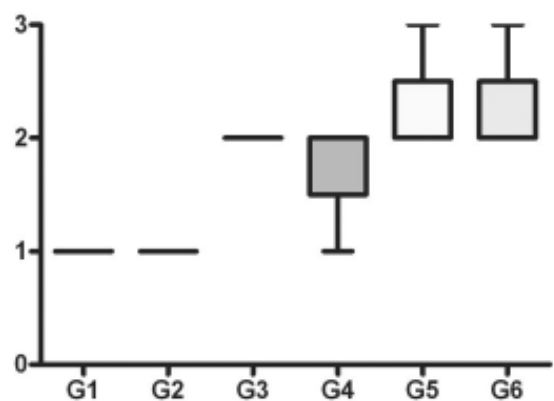


Fig. 3 - Índice de Ip para AIVA, entre os grupos

Utilizando-se o teste de Dunn para comparação múltipla, verifica-se que houve lesão endotelial com nível de significância importante na comparação do G1 (controle “não-umidificado”) com o G5 (fluxo de 10 L/min “não-umidificado”) e com o G6 (fluxo de 10 L/min “umidificado”); e do G2 (controle “umidificado”) com o G5 (fluxo de 10 L/min “não-umidificado”) e com o G6 (fluxo de 10 L/min “umidificado”). O nível de significância foi intermediário na comparação do G1 (controle “não-umidificado”) com o G3 (fluxo de 5 L/min “não-umidificado”) e do G2 (controle “umidificado”) com o G3 (fluxo de 5 L/min “não-umidificado”). As demais comparações entre os grupos não foram significantes.

## 2 Artéria torácica interna esquerda

### 2.1 Análise da lesão endotelial da ATIE em porcentual

O teste de Kruskal-Wallis para lesão endotelial em ATIE, em porcentual, detectou diferença nos valores medianos entre os grupos  $H=27,42$  com valor- $p < 0,0001$ .

Para o G1 e o G2 não houve significância. O G4 teve a menor mediana e com variabilidade maior que o G3. O G5 teve a maior variabilidade entre os grupos, seguido do G6, como também, sua mediana foi maior que a do G6 (Figura 4). Na análise de comparação múltipla pelo teste de Dunn, pôde-se dimensionar que houve lesão endotelial com nível de significância importante quando o G1 (controle “não-umidificado”) foi comparado ao G5 (fluxo de 10 L/min “não-

umidificado”) e ao G6 (fluxo de 10 L/min “umidificado”); e o G2 (controle “umidificado”) ao G5 (fluxo de 10 L/min “não-umidificado”) e ao G6 (fluxo de 10 L/min “umidificado”). As demais comparações entre os grupos não foram significantes.

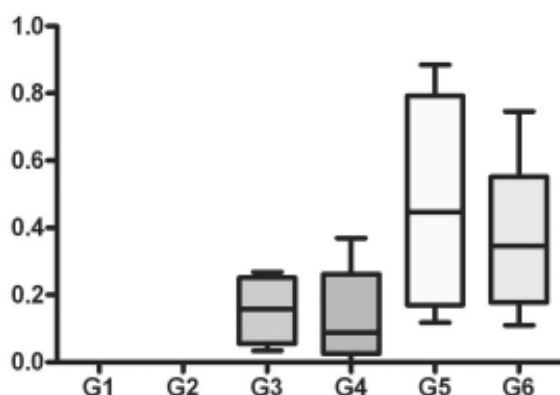


Fig. 4 - Lesão endotelial da ATIE, em porcentual, entre os grupos

**2.2 Escala de Ip para artéria torácica interna esquerda**

O teste de Kruskal-Wallis para escala de Ip para ATIE detectou diferença nos valores medianos entre os grupos  $H=30,46$  com valor- $p < 0,0001$ .

Para o G1 e o G2 houve uniformidade no gráfico, com todos os casos na escala 1, sem variação. O mesmo ocorreu com o G3 e o G5, havendo uniformidade no gráfico, com todos os casos na escala 2, sem variação. O G4 teve valor mínimo de 1 e com 75% na escala 2. O G6 apresentou valor máximo de 3 e com 75% na escala 2 (Figura 5).

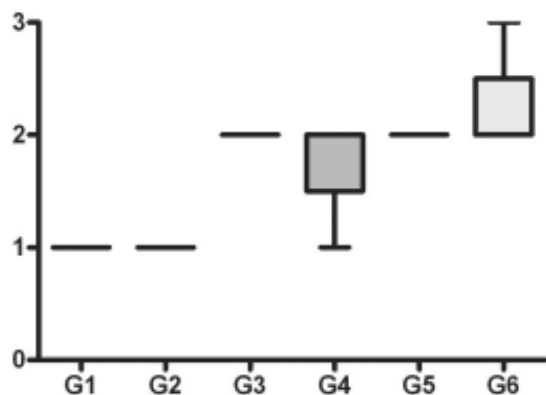


Fig. 5 - Índice de Ip para ATIE, entre os grupos

Utilizando-se o teste de Dunn para comparação múltipla, pôde-se dimensionar que houve lesão endotelial, com nível de significância importante na comparação do G1 (controle “não-umidificado”) com o G6 (fluxo de 10 L/min “umidificado”) e do G2 (controle “umidificado”) com o G6 (fluxo de 10 L/min “umidificado”). O nível de significância intermediário ocorreu na comparação do G1 (controle “não-umidificado”) com o G3 (fluxo de 5 L/min “não-umidificado”) e com o G5 (fluxo de 10 L/min “não-umidificado”); e do G2 (controle “umidificado”) com o G3 (fluxo de 5 L/min “não-umidificado”) e com o G5 (fluxo de 10 L/min “não-umidificado”). As demais comparações entre os grupos não foram significantes.

**DISCUSSÃO**

A procura de um procedimento cirúrgico que possa amenizar os danos da insuficiência coronariana data de muitos anos, visto que o tratamento clínico, embora possa prolongar e melhorar a qualidade de vida, não modifica a história natural da oclusão coronariana. Dentre os procedimentos de cirurgia cardíaca, a cirurgia de revascularização miocárdica é a mais freqüentemente realizada no Brasil.

Com o uso da circulação extracorpórea, surgiram algumas complicações, tais como a síndrome da resposta inflamatória sistêmica, dentre outras [7,8]. Deste modo, houve, então, o estímulo à realização de cirurgias de revascularização do miocárdio sem CEC. No entanto, deve-se lembrar que os procedimentos pioneiros foram operações realizadas sem CEC [9,10]. Relatos de cirurgias de revascularização do miocárdio sem CEC, com bons resultados cirúrgicos, promoveram maior difusão deste procedimento cirúrgico [11,12].

Sob este aspecto, surgiram as mais variadas formas de auxílio para a realização de uma cirurgia de coronárias sem CEC, objetivando um resultado satisfatório [13,14]. Carter e Roth [15] relataram a técnica para enxerto da ATIE na artéria circunflexa, em cães, usando anéis metálicos intraluminares conectados na ATIE.

O sangramento proveniente da arteriotomia motivou alguns cirurgiões na busca de técnicas auxiliares para a limpeza do campo cirúrgico, como Rivetti et al. [16], que desenvolveram um *shunt* intraluminal (derivação intraluminal temporária), que é introduzido na luz do vaso, durante a anastomose entre o enxerto e a coronária. Buffolo et al. [14] utilizaram a interrupção do fluxo coronário com pequenos garrotes de silicone e um sistema de perfusão distal à artéria garroteada.

Poirier et al. [17] relataram que o uso de estabilizadores sobre a parede do miocárdio promove menor grau de estenose intraluminal em anastomoses da ATIE com a AIVA, durante revascularização miocárdica sem CEC.

Sokullu et al. [18], por meio de estudos realizados em cães, utilizando microscopia eletrônica de varredura, compararam o uso do garroteamento da coronária com prolene 4.0 e com *bulldog*, observando a presença de lesão endotelial nos dois casos, sendo em menor quantidade com uso de *bulldog*.

Outras técnicas como o enxugar freqüente da arteriotomia com material absorvente (gaze) e irrigação intermitente com solução salina foram relatadas [1].

A idéia do uso de jato de gases começou quando Sawyer et al. [19] relataram o uso da injeção de gás carbônico, com fluxo de 15 L/min, para realização de endarterectomia. Porém, como forma de melhorar a visualização do campo cirúrgico, foi relatado por Teoh et al. [2] o uso de oxigênio com fluxo de 12 L/min (média de 10 a 15 L/min), com segurança. Por sua vez, Maddaus et al. [3] relataram o uso de ar comprimido com fluxo de 12 L/min (média de 10 a 15 L/min), “umidificado” com solução salina (1 a 5 ml/min), sem complicações. Por outro lado, estes fatos foram contestados por Sasaguri et al. [4], ao relatarem o risco de embolia aérea coronária pelo uso de oxigênio e ar comprimido, propondo, assim, o uso de dióxido de carbono pela alta solubilidade no sangue.

O uso do CO<sub>2</sub> na limpeza do campo cirúrgico e para facilitar a anastomose tem sido utilizado rotineiramente por muitos cirurgiões; mas são poucos os relatos acerca do efeito do CO<sub>2</sub> sobre o endotélio. Com este fim, Burfeind et al. [1] realizaram experimentos utilizando sete porcos, e, através de esternotomia mediana, expuseram a artéria interventricular anterior ao fluxo de dióxido de carbono de 15 L/min durante 20 minutos, sem umidificação e com análise, por meio de imunohistoquímica. O resultado evidenciou lesão tipo 2 pela escala de IP, com descamação endotelial, que variou entre 50 a 100% da circunferência vascular.

Chavanon et al. [20], por meio de modelo experimental em porcos, puderam comparar vários métodos de hemostáticos utilizados na revascularização do miocárdio sem CEC. Os experimentos demonstraram que os pinçamentos produziram uma significativa disfunção endotelial, maior que o uso de jato de gás; como também o uso do cateter de perfusão com silicone e o cateter *Anastaflo*, que são cateteres intraluminais, causaram disfunção endotelial significativa, maior que as técnicas extravasculares de oclusão.

Okazaki et al. [5] relataram o estudo de lesão endotelial durante cirurgia de coronária sem CEC, com pinçamento de coronária e insuflação de CO<sub>2</sub> com fluxo de 5 L/min, em cães. A maneira de exposição da artéria foi toracotomia lateral esquerda. O vaso escolhido foi o primeiro ramo diagonal, que foi exposto ao CO<sub>2</sub> não-umidificado, CO<sub>2</sub> umidificado com Ringer lactato e CO<sub>2</sub> umidificado com heparina e dipiridamol associado a Ringer lactato, com fluxo contínuo por 10 e 20 minutos. A observação do endotélio coronariano foi feita por microscopia eletrônica de varredura,

evidenciando lesão no grupo não-umidificado e com redução para os umidificados. A presença de lesão endotelial ocorreu com a exposição do fluxo de CO<sub>2</sub> durante 20 minutos, e que diminuiu com a redução do tempo de exposição. Houve redução da lesão endotelial para os grupos umidificados, com pequena diferença em favor do grupo com heparina e dipiridamol.

Neste estudo, criou-se um modelo experimental, semelhante às condições de uso clínico, envolvendo as artérias convencionais AIVA e ATIE, com quantificação em extensão e porcentual da lesão endotelial. Ao comparar velocidades de fluxos diferentes, tem-se melhor noção dos danos provocados no endotélio. Na escolha do uso do fluxo de 10 L/min, foram tomados como base os relatos de Teoh et al. [2], que utilizaram pela primeira vez o oxigênio com fluxo de 12 L/min (média de 10 a 15 L/min), sendo assim menor que o fluxo de 15 L/min realizado por Burfeind et al. [1], em seu estudo. O uso de velocidade de fluxo de 5 L/min torna-se mais próximo da realidade do uso habitual.

O tempo de exposição ao fluxo de gás foi de 20 min [1]. No entanto, o estudo foi realizado com fluxo intermitente, de 30 em 30 segundos, intervalo este necessário à passagem da agulha durante uma cirurgia convencional, em que não se utiliza o jato de CO<sub>2</sub>. Sabe-se, porém, que o tempo de exposição da artéria ao fluxo de CO<sub>2</sub> depende da habilidade do cirurgião e de outras condições relacionadas ao próprio coração ou ato cirúrgico.

Outro parâmetro escolhido foi a umidificação e não-umidificação, sendo que o veículo proposto foi o próprio sangue, que, fisiologicamente, com a anticoagulação, não provocaria danos ao endotélio, como também é o fator motivacional do uso do jato de CO<sub>2</sub> sobre o leito vascular, durante o ato cirúrgico.

Durante a oclusão da AIVA, fez-se a opção pelo garroteamento, utilizando-se fios intramiocárdicos de prolene 4.0, em que se observou uma área de segmentação do miocárdio nutrida pelo vaso, com coloração cianótica, sugerindo isquemia imediata da referida área. Este fato difere do humano, possivelmente porque o caprino tenha menor circulação colateral intra ou intercoronária. Logo, isto deixa margem para estudos futuros de que o coração, como os rins, fígado e pulmão, seja um órgão segmentado.

Durante o experimento piloto, verificou-se que, com a oclusão do leito proximal, ocorria maior instabilidade hemodinâmica do animal, com grande área isquêmica e, conseqüentemente, causava fibrilação ventricular. Da mesma forma, na área exposta ao jato de CO<sub>2</sub>, quando apresentava os óstios de ramos septais ou diagonais expostos, o gás penetrava nos vasos, principalmente com fluxo de 10 L/min, provocando fibrilação ventricular. Por isso, na realização dos procedimentos cirúrgicos experimentais, utilizou-se o leito distal da AIVA, entre ramos diagonais.

O leito vascular, ao ser exposto durante uma anastomose,

não é somente de um vaso, como no caso a AIVA. A ATIE também recebe um fluxo de CO<sub>2</sub> paralelo, devido ao turbilhonamento com que o gás se propaga até a anastomose. Isto difere dos demais trabalhos que só envolvem uma artéria.

O dióxido de carbono é um gás gelado, fato este que, por si só, já traz seus malefícios para o endotélio. Como também, se o gás provoca queimaduras na pele, certamente pode queimar o endotélio.

O dióxido de carbono tem sua utilidade também na angioscopia. Smits et al. [21] realizaram estudo comparando a angioscopia percutânea coronária e periférica com solução salina e gás dióxido de carbono, em artérias de porco e cães. Não houve problema com a angioscopia periférica com CO<sub>2</sub>, sendo até melhor que com o uso de solução salina. Contudo, durante a angioscopia coronária, ocorreu insuficiência cardíaca mecânica, possivelmente pelo efeito inotrópico negativo, anóxia induzida pelo gás ou ambos, resultando em choque cardiogênico, que foi letal para 12 dos 15 animais em estudo. Fato semelhante ocorreu também com a solução salina.

Diante da importância do endotélio para desencadear processo de aterosclerose ou até mesmo disfunção ventricular, deve-se ter o imediato cuidado com qualquer produto que o danifique. Devem ser lembrados também os custos elevados com o uso abusivo do jato de CO<sub>2</sub>.

Durante a exposição do leito vascular das artérias torácica interna esquerda e interventricular anterior ao ar ambiente, nos grupos controles “não-umidificado” e “umidificado”, não houve lesão endotelial, o que já era de se esperar.

Com uso do jato de CO<sub>2</sub>, com velocidade de fluxo de 5 L/min “não-umidificado” sobre a AIVA, ocorreu desnudação endotelial com significância intermediária, que reduziu com a umidificação, tornando-se não significativa. Quando houve exposição do leito vascular ao fluxo de CO<sub>2</sub> “não-umidificado”, com velocidade de fluxo de 10 L/min, a área exposta apresentou-se ressecada, na qual algumas vezes o jato de CO<sub>2</sub> dissecou o epicárdio do miocárdio. Neste caso, houve desnudação endotelial com significância importante, que não alterou com a umidificação, em relação à extensão da lesão. Entretanto, em comparação ao porcentual de lesão, houve redução para significância intermediária. Para a ATIE, houve lesão endotelial com velocidade de fluxo de 5 L/min, sendo que sem significância. Isto se deve ao fato de uma possível menor exposição do leito da ATIE ao gás em relação à AIVA, durante a anastomose. Com velocidade de fluxo de 10 L/min, a lesão endotelial foi importante, não alterando com a umidificação.

Como limitação deste estudo, tem-se o fato da não realização do estudo fisiológico do endotélio, apesar de o tempo de exposição ter sido curto para se ter uma resposta imediata; outra limitação foi a não realização de microscopia eletrônica, que ajudaria também em uma análise qualitativa

das lesões no endotélio. Porém, a desnudação endotelial e os traumas no leito vascular e lâmina elástica interna foram bem visualizados com a coloração de Verhoeff e reação de imunoperoxidase, não existindo problemas para quantificá-las pelo Quantimet.

O presente estudo não teve o objetivo de avaliar se as lesões endoteliais eram irreversíveis ou se iria ocorrer reendotelização posteriormente, mas isto pode ser idéia para futuros experimentos. Afinal, há relatos da recuperação anatômica e funcional do endotélio depois de desnudação da artéria coronária em cães [22].

## CONCLUSÕES

No modelo experimental utilizado, que procurou simular a utilização clínica do jato de CO<sub>2</sub>, pôde-se concluir que a lesão endotelial é fluxo-dependente, sendo maior com jato de CO<sub>2</sub>, com velocidade de fluxo de 10 L/min e menor com 5 L/min. Com a umidificação, houve redução da lesão endotelial com velocidade de fluxo de 5 L/min, não protegendo o leito vascular com a velocidade de fluxo de 10 L/min. As artérias envolvidas na anastomose (ATIE e AIVA) foram simultaneamente afetadas, sendo que a agressão foi maior para AIVA.

## REFERÊNCIAS

1. Burfeind WR Jr, Duhaylongsod FG, Annex BH, Samuelson D. High-flow gas insufflation to facilitate MIDCABG: effects on coronary endothelium. *Ann Thorac Surg.* 1998;66(4):1246-9.
2. Teoh KH, Panos AL, Harmantas AA, Lichtenstein SV, Salerno TA. Optimal visualization of coronary artery anastomoses by gas jet. *Ann Thorac Surg.* 1991;52(3):564.
3. Maddaus M, Ali IS, Birnbaum PL, Panos AL, Salerno TA. Coronary artery surgery without cardiopulmonary bypass: usefulness of the surgical blower-humidifier. *J Cardiovasc Surg.* 1992;7:348-50.
4. Sasaguri S, Hosoda Y, Yamamoto S. Carbon dioxide gas blow for the safe visualization of coronary artery anastomosis. *Ann Thorac Surg.* 1995;60(6):1861.
5. Okazaki Y, Takarabe K, Murayama J, Suenaga E, Furukawa K, Rikitake K et al. Coronary endothelial damage during off-pump CABG related to coronary-clamping and gas insufflation. *Eur J Cardiothorac Surg.* 2001;19(6):834-9.



6. Ip JH, Fuster V, Badimon L, Badimon J, Taubman MB, Chesebro JH. Syndromes of accelerated atherosclerosis: role of vascular injury and smooth muscle cell proliferation. *J Am Coll Cardiol.* 1990;15(7):1667-87.
7. Cremer J, Martin M, Redl H, Bahrami S, Abraham C, Graeter T et al. Systemic inflammatory response syndrome after cardiac operations. *Ann Thorac Surg.* 1996;61(6):1714-20.
8. Moura HV, Pomerantzeff PMA, Gomes WJ. Síndrome da resposta inflamatória sistêmica na circulação extracorpórea: papel das interleucinas. *Rev Bras Cir Cardiovasc.* 2001;16(4):376-87.
9. Goetz RH, Rohman M, Haller JD, Dee R, Rosenak SS. Internal mammary-coronary artery anastomosis - A nonsuture method employing tantalum rings. *J Thorac Cardiovasc Surg.* 1961;41:378-86.
10. Kolessov VI. Mammary artery-coronary anastomosis as method of treatment for angina pectoris. *J Thorac Cardiovasc Surg.* 1967;54(4):535-44.
11. Trapp WG, Bisarya R. Placement of coronary artery bypass graft without pump oxygenator. *Ann Thorac Surg.* 1975;19(1):1-9.
12. Ankeny JL. To use or not to use pump oxygenator in coronary bypass operations. *Ann Thorac Surg.* 1975;19(1):108-9.
13. Buffolo E, Andrade JC, Succi JE, Leão LE, Cueva C, Branco JN et al. Revascularização direta do miocárdio sem circulação extracorpórea: descrição da técnica e resultados iniciais. *Arq Bras Cardiol.* 1982;38(5):365-73.
14. Benetti FJ. Direct coronary surgery with saphenous vein bypass without either cardiopulmonary bypass or cardiac arrest. *J Cardiovasc Surg.* 1985;26:217-22.
15. Carter EL, Roth EJ. Direct nonsuture coronary artery anastomosis in the dog. *Ann Surg.* 1958;148:212-8.
16. Rivetti LA, Gandra SMA, Silva AMRP, Campagnucci VP. Revascularização do miocárdio sem circulação extracorpórea com uso de shunt intracardíaco: 12 anos de experiência. *Rev Bras Cir Cardiovasc.* 1997;12(3):226-32.
17. Poirier NC, Carrier M, Lespérance J, Côté G, Pellerin M, Perrault LP, Pelletier LC. Quantitative angiographic assessment of coronary anastomoses performed without cardiopulmonary bypass. *J Thorac Surg.* 1999;117:292-7.
18. Sokullu O, Karabulut H, Gercekoglu H, Coruh T, Bilgen F, Eren E, Ozler A. Coronary artery stabilization causes endothelial damage: an electron microscopic study on dogs. *Cardiovasc Surg.* 2001;9(4):407-10.
19. Sawyer PN, Kaplitt M, Sobel S, Karlson KE, Studkey J, Wechsler BM, Summers DN, Dennis C. Experimental and clinical Experience With Coronary Gas Endarterectomy. *Arch Surg.* 1967; 95:736-42.
20. Chavanon O, Perrault LP, Menasché P, Carrier M, Vanhoutte PM. Endothelial effects of hemostatic devices for continuous cardioplegia or minimally intensive operations. *Ann Thorac Surg.* 1999; 68:1118-20.
21. Smits PC, Post JM, Velema E, Rienks R, Borst C. Percutaneous coronary and peripheral angioplasty with saline solution and carbon dioxide gas in porcine and canine arteries. *Am Heart J.* 1991;122:1315-22.
22. Hayashi Y, Tomoike H, Nagasawa K, Yamada A, Nishijima H, Adaghi H, Nakamura M. Functional and anatomical recovery of endothelium after denudation of coronary artery. *Am Physiol Soc.* 1988. H1081-90.