

Aneurisma do seio de Valsalva esquerdo englobando a parede anterior do ventrículo direito

Left sinus Valsalva aneurysm into anterior wall of right ventricle

João de DEUS e BRITO¹, Cláudio Roberto C. ASSUMPÇÃO², Antonio de Pádua JAZBIK³, Darteson GUTIERREZ⁴, Paulo Henrique T. de BRITO⁵, Dany David KRUCZAN⁶

RBCCV 44205-839

Resumo

Relatamos o caso de um homem de 36 anos, portador de aneurisma do seio de Valsalva esquerdo que englobou a parede anterior do ventrículo direito. Apresentava, também, importante insuficiência da valva aórtica. O diagnóstico foi realizado por meio do ecocardiograma transtorácico e cateterismo cardíaco. O paciente foi submetido a tratamento cirúrgico que consistiu em fechamento do orifício aneurismático com placa de pericárdio bovino. Procedida a reconstrução plástica da valva aórtica, conforme a técnica de Trusler.

Descritores: Aneurisma. Seio aórtico. Insuficiência da valva aórtica, cirurgia.

Abstract

The case of a 36-year-old male suffering from left sinus Valsalva aneurysm into anterior right ventricle and severe aortic valve regurgitation is presented. Diagnosis of this association was achieved before surgery by cardiac catheterization and Echocardiography. The patient was submitted to surgical repair by closing the orifice of the aneurysm using a bovine pericardium patch. The aortic valve regurgitation was repaired using Trusler's procedure.

Descriptors: Aneurysm. Sinus of Valsalva. Aortic valve insufficiency, surgery.

1 - Livre Docente da Faculdade de Medicina da UFRJ, Professor da Escola de Medicina Souza Marques, RJ.

2 - Membro Titular do Colégio Brasileiro de Cirurgiões e Chefe de Cirurgia Cardíaca do IECAC.

3 - Professor Titular Emérito da FM-UFRJ-RJ e Cirurgião Cardiovascular do IECAC-RJ

4 - Cirurgião cardiovascular do Instituto de Cardiologia de Laranjeiras e do IECAC-RJ

5 - Médico de Clínica Médica do Hospital Copa D'or do Rio de Janeiro e Médico do Pós Operatório de Cirurgia Cardíaca do IECAC-RJ

6 - Chefe de Clínica do IECAC e Mestre em Cardiologia pela PUC-RJ

Trabalho realizado no Serviço de Cirurgia Cardíaca - Instituto Estadual de Cardiologia Aloysio de Castro do Rio de Janeiro, RJ.

Endereço para correspondência:

João de Deus e Brito. Av. Nossa Senhora de Copacabana, 262/601. Copacabana. Rio de Janeiro, RJ. CEP: 22020-000.

E-mail: joaobrito@uol.com.br

Artigo recebido em março de 2006
Artigo aprovado em julho de 2006

INTRODUÇÃO

O aneurisma do seio de Valsalva (ASV) é uma doença rara, freqüentemente de natureza congênita ou conseqüência de endocardite ou trauma [1]. Acomete com maior freqüência o seio coronariano direito, seguido do seio não coronariano e, mais raramente, o seio coronariano esquerdo [2]. Durante a evolução da doença, o ASV pode se fistular ou romper-se para parede ou cavidades cardíacas. No ASV esquerdo, estas complicações ocorrem para o átrio e ventrículo direitos, átrio esquerdo ou pericárdio, podendo levar ao tamponamento cardíaco [3]. É freqüente a associação com defeito do septo interventricular ou prolapso da valva aórtica [4].

O tratamento é cirúrgico para correção do ASV e dos defeitos associados, quando presentes. Fazemos referências de trabalhos apresentados na literatura e apresentamos a conduta cirúrgica e resultados do presente caso.

RELATO DO CASO

Paciente de 36 anos, 65kg, com antecedente de hipertensão arterial sistêmica. Refere história de quadro evolutivo de sete meses, anteriores a sua internação, de dispnéia progressiva aos esforços, dispnéia paroxística noturna, edema de membros inferiores e aumento do volume abdominal. Nesse momento, procurou atenção médica em unidade local de saúde, onde permaneceu internado. Recebeu tratamento inicial com digitálico, diurético e inibidor da enzima conversora de angiotensina. Houve melhora parcial dos sintomas, tendo alta hospitalar.

Internado cinco meses depois em insuficiência cardíaca, agora em uma unidade terciária do Estado do Rio de Janeiro. Não havia relato de pneumopatia, febre reumática em forma ativa, tabagismo, etilismo ou uso de drogas ilícitas. Houve melhora significativa após tratamento para insuficiência cardíaca. Ao exame clínico, o paciente se apresentava: lúcido, orientado, mucosas normocoradas, eupneico, com turgência jugular patológica, batimentos arteriais no pescoço, corado, hidratado e acianótico. Pulso carotídeo bisferens com relação mantida com os membros inferiores; ictus tópico, ritmo cardíaco regular, presença de B3, sopro diastólico ++/6 em foco aórtico e aórtico acessório, sopro sistólico ++/6 no 5º espaço intercostal esquerdo, linha hemiclavicular, tipo regurgitação com irradiação para axila e sopro sistólico de ++/6 em meso com manobra positiva de Rivero Carvalho. Ausculta pulmonar limpa; abdome globoso e com ascite de grau moderado, fígado palpável a 3 cm da borda costal; edema de membros inferiores importante, frio, mole e indolor à palpação. Pressão arterial braquial direita: 140/50 - pressões sistólica/diastólica, em mmHg.

Eletrocardiograma

Ritmo sinusal, eixo QRS entre +60 e +90°, taquicardia sinusal e sobrecarga atrial esquerda. FC 100bpm.

Teleradiografia do tórax

Área cardíaca alterada pela forma; aumento atrial esquerdo e direito; aumento do ventrículo direito; discreto aumento do ventrículo esquerdo.

Ecocardiograma transtorácico

Aumento do ventrículo e do átrio esquerdos; função sistólica preservada do ventrículo esquerdo; regurgitação aórtica grave ao color Doppler; regurgitação mitral e tricúspide leves. Hipertensão arterial pulmonar e derrame pericárdico importante.

Cinecoronariografia e cateterismo cardíaco

Aumento de ventrículo e átrio esquerdos; regurgitação aórtica grave com aneurisma de seio de Valsalva esquerdo. Função sistólica preservada. Ausência de dissecação da aorta. Artérias coronárias normais.

Diagnóstico

Durante a operação, foi evidenciado aneurisma de seio de Valsalva esquerdo, com ruptura da parede da aorta, medindo 2 cm de diâmetro, contendo coágulos que englobava a parede anterior do ventrículo direito. Valva aórtica tricúspide, apresentando alongamento da válvula coronariana esquerda, evidenciando importante insuficiência aórtica.

Operação

Toracotomia mediana transesternal. A abertura do pericárdio mostrou aumento global da área cardíaca e ventrículo esquerdo hipertrofiado. Presença de aneurisma, localizado na parede do ventrículo direito (infundíbulo), medindo cerca de 3 cm (Figura 1). Isolada a aorta ascendente e administrada heparina na dose de 400UI/kg, seguida de início de circulação extracorpórea com duas cavas e retorno arterial pela aorta ascendente. Drenagem de ventrículo esquerdo pela veia pulmonar superior direita.

Iniciada a circulação extracorpórea com hipotermia de 34°C e aspiração do ventrículo esquerdo. Indução da parada cardíaca com pinçamento da aorta, que logo foi aberta, em sentido transversal, seguida de proteção do miocárdio com solução cardioplégica hiperpotássica sangüínea em cada óstio coronariano, por 3 minutos. Reinfusão de cardioplegia intermitentemente, a cada 15 minutos. A parede da aorta se apresentava muito espessada. Havia um grande ASV esquerdo, próximo ao seio coronariano direito, com diâmetro interno de dois cm (Figura 2).

O referido aneurisma penetrava na parede anterior e infundíbulo do ventrículo direito, formando uma grande estrutura em fundo de saco. Havia, portanto, um pseudo-aneurisma produzindo distensão da parede anterior do ventrículo direito, apenas contido pela parede delgada do epicárdio. Com a sua abertura, constatou-se grande

quantidade de trombos, os quais foram retirados, revelando a comunicação entre a parede da aorta e o ventrículo direito. A seguir, foi feita a sua ressecção, parcialmente, deixando colo que foi fechado com placa de pericárdio bovino, recortada em forma arredondada (Figura 3), que foi suturada em pontos separados de monofilamento 4-0, protegida por almofadas, através do ventrículo direito.

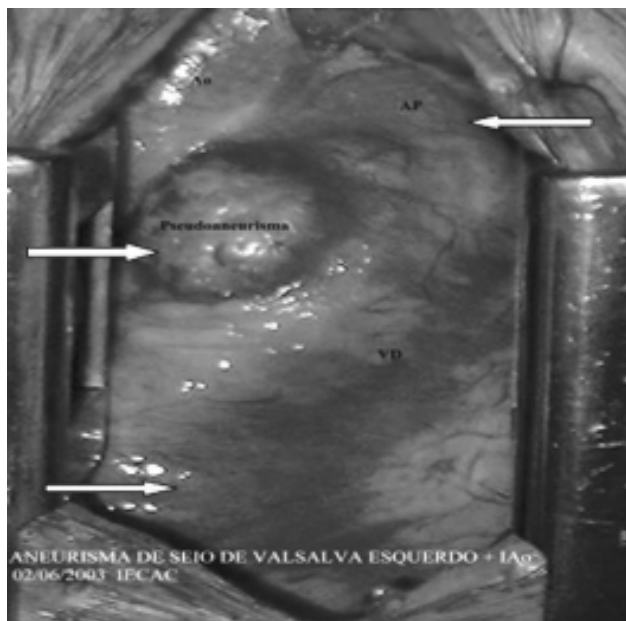


Fig. 1 - Aneurisma distendendo a parede anterior do ventrículo direito, bloqueado apenas pelo epicárdio. A seta superior direita mostra o tronco da artéria pulmonar e a inferior aponta a parede anterior do ventrículo direito

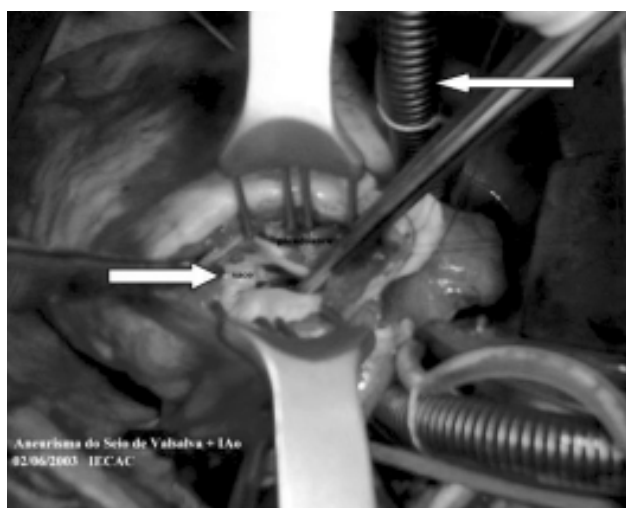


Fig. 2 - Ventrículo direito aberto, mostrando pseudo-aneurisma com colo, em torno de 2 cm (seta inferior esquerda). A seta superior direita mostra a veia cava inferior

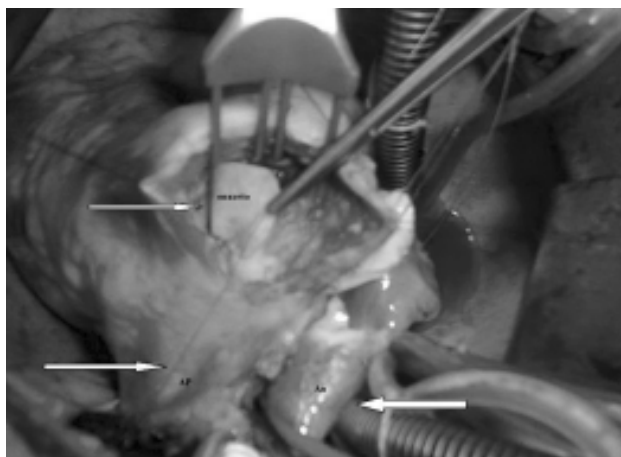


Fig. 3 - Retalho de pericárdio bovino na parede do ventrículo direito, que foi utilizado para fechar o orifício do aneurisma. A seta inferior esquerda mostra tronco da artéria pulmonar e a da direita mostra a aorta ascendente e veia cava superior

A parede anterior do ventrículo direito foi reconstituída com sutura contínua de fio monofilamento 4-0. A valva aórtica era tricúspide com válvulas espessadas. Realizado teste com solução salina, que evidenciou importante insuficiência aórtica resultante de prolapso da válvula coronariana esquerda que se apresentava alongada e redundante. Procedida plastia da valva aórtica, pela técnica de Trusler, resultando em adequada coaptação das três válvulas (Figura 4). Realizada a sutura da aorta concomitante ao aquecimento do paciente e retirada de ar das cavidades cardíacas. Liberada a pinça da aorta.



Fig. 4 - Aorta aberta, na fase final da plastia da valva aórtica pela técnica de Trusler, indicada pela seta superior esquerda e aorta ascendente e veia cava superior, pela seta inferior direita

A reversão da fibrilação ventricular se fez com um choque de 30 J. Saída da circulação extracorpórea aos 37°C. Reposição da volemia, conforme dados da pressão do átrio esquerdo. Revisão da hemostasia e fixado um eletrodo de marca-passo provisório em ventrículo direito, drenagem e reconstrução da toracotomia por planos. O tempo de circulação extracorpórea cardiopulmonar foi de 73 minutos e de parada cardíaca, 56 minutos. O paciente teve evolução pós-operatória sem complicações, permanecendo dois dias em CTI, tendo alta no 10º dia, após a operação.

DISCUSSÃO

O ASV é uma doença rara, sendo mais frequente entre os povos asiáticos. O primeiro caso foi citado, em 1961, por Heiner et al. [5]. Neste relato, havia uma fístula da aorta para o átrio esquerdo, que não se distinguia de aneurisma roto do seio de Valsalva. Desde então, vários trabalhos têm sido publicados na literatura [6-8]. Harkness et al. [1] apresentaram, recentemente, experiência em 32 anos compreendidos entre 1971 e 2003, com 22 casos tratados cirurgicamente, dos quais 15 tinham lesões associadas, sendo seis com defeito do septo interventricular, seis com insuficiência aórtica e três apresentavam coarctação da aorta.

Na literatura nacional, Barbosa et al. [8] publicaram, em 1990, um caso de ASV calcificado, em um paciente assintomático, que foi operado por duas vezes, sendo a primeira vez, através de toracotomia esquerda e a segunda, por transesternotomia mediana longitudinal. Os sintomas dependem principalmente dos defeitos cardíacos associados e, geralmente, há dispnéia ou pode o paciente evoluir para insuficiência cardíaca congestiva, como no presente caso. Além da ecoDopplercardiografia, o cateterismo cardíaco é definitivo [7]. O tratamento consiste na ressecção do aneurisma e fechamento do colo aneurismático com placa de pericárdio bovino e correção das lesões associadas. Na maioria das vezes, a abordagem e fechamento do colo do aneurisma são feitos através da aortotomia [1,3,6].

CONCLUSÃO

O ASV é uma doença rara, principalmente, quando localizado no seio de Valsalva esquerdo. Neste caso, a evolução de longa duração, associada à insuficiência da valva aórtica acarretou insuficiência cardíaca congestiva. Em face da formação de um falso aneurisma dentro da

parede ventricular, decidimos então abordar o orifício aneurismático por via transventricular direita. A placa de pericárdio bovino é ideal para fechamento do orifício aneurismático. Quanto à decisão de se fazer plastia ou troca da valva aórtica, esta depende da anatomia valvar e do cirurgião. O paciente teve boa evolução após a cirurgia. Atualmente, com dois anos de seguimento, está assintomático e em uso de digitálico e diurético.

REFERÊNCIAS

1. Harkness JR, Fitton TP, Barreiro CJ, Alejo D, Gott VL, Baumgartner WA et al. A 32-year experience with surgical repair of sinus of Valsalva aneurysms. *J Card Surg.* 2005;20(2):198-204.
2. Burakovsky NB, Podsolkov VP, Sabinow BN, Nasedkina MA, Alekian BG, Dvinyaninova NB. Ruptured congenital aneurysm of the sinus of Valsalva: Clinical manifestations, diagnosis, and results of surgical corrections. *J Thorac Cardiovasc Surg* 1988;95(5):836-41.
3. Killen DA, Wathanacharoen S, Pogson GW Jr. Repair of intrapericardial rupture of left sinus of Valsalva aneurysm. *Ann Thorac Surg.* 1987;44(3):310-1.
4. Murashita T, Kubota T, Kamikubo Y, Shiiya N, Yasuda K. Long-term results of aortic valve regurgitation after repair of ruptured of sinus Valsalva aneurysm. *Ann Thorac Surg.* 2002;73(5):1466-71.
5. Heiner DC, Hara M, White HJ. Cardioaortic fistulas and aneurysms of Valsalva in infancy: a report of an aortic-left atrial communication indistinguishable from a ruptured aneurysm of the aortic sinus. *Pediatrics.* 1961;27(3):415-26.
6. Zikri MA, Stewart RW, Cosgrove DM. Surgical correction for sinus of Valsalva aneurysm. *J Cardiovasc Surg* 1999;40(6):787-91.
7. Mohanakrishnan M, Vijayakumar K, Sukumaran P, Menon N, Prabu CR, Balaji S et al. Unruptured sinus of Valsalva aneurysm with right ventricular outflow obstruction. *Asian Cardiovasc Thorac Ann.* 2003;11(1):74-6.
8. Barbosa V, Kopel L, Oliveira SA, Barreto AC, Mady C, Bellotti G et al. Rupture of the left sinus of Valsalva forming a subepicardial pseudoaneurysm. *Arq Bras Cardiol.* 1990;55(4):247-50.