

# Há espaço para o tratamento endovascular nas dissecções crônicas da aorta descendente?

*Is the endovascular procedure an option for treatment of chronic type B aortic dissections?*

Ricardo Ribeiro DIAS<sup>1</sup>, Gustavo JUDAS<sup>2</sup>, Marco A. P. OLIVEIRA<sup>2</sup>, Luiz M. S. MALBOUISSON<sup>3</sup>, Alfredo I. FIORELLI<sup>4</sup>, Noedir A. G. STOLF<sup>5</sup>

RBCCV 44205-926

## Resumo

**Objetivo:** Questões relativas a quais pacientes/doenças que efetivamente deveriam ser submetidos ao tratamento endovascular ainda geram controvérsias. O objetivo deste trabalho visa a questionar o tratamento endovascular nas dissecções crônicas tipo B de Stanford.

**Métodos:** No período de 2003 a 2006, 11 pacientes portadores de dissecção crônica da aorta tipo B de Stanford com dilatação somente no tórax (diâmetro  $\geq$  5,5cm), foram submetidos à colocação de prótese endovascular auto-expansível pela artéria femoral. Todos os pacientes foram submetidos à angiotomografia de controle com 6 meses, 1 ano e após, anualmente, com o intuito de avaliar a presença de fluxo na falsa luz e estudar a evolução dos diâmetros da aorta torácica descendente e abdominal no decorrer do tempo. Para esta análise foram utilizados os testes Anova de duas vias para medidas repetidas e o qui-quadrado com o programa SPSS 13.

**Resultados:** Não houve mortalidade hospitalar. Nenhum paciente apresentou *endoleak* imediatamente após a operação. Durante o período de seguimento médio de 28 meses/paciente, não houve óbitos, um paciente foi submetido à substituição da aorta tóraco-abdominal e dois aguardam esta mesma intervenção. A endoprótese interrompeu o fluxo na falsa luz no tórax em 72,7% dos pacientes e, no abdome, somente em 18,2%, porém isto não implicou na redução dos diâmetros da aorta torácica nem abdominal.

**Conclusão:** O tratamento endovascular nas dissecções crônicas tipo B de Stanford parece não ser suficiente para tratar esses pacientes no curto/médio prazo, apesar do tamanho reduzido da amostra estudada.

**Descritores:** Aneurisma dissecante, cirurgia. Aorta, cirurgia. Aorta torácica, cirurgia. Aneurisma aórtico, cirurgia. Contenedores. Procedimentos cirúrgicos vasculares.

1. Doutor em Ciências pela USP, Médico Assistente da Unidade Cirúrgica de Cardiopatias Gerais do Instituto do Coração da FMUSP.
2. Médico Residente de Cirurgia Cardiovascular do Instituto do Coração da FMUSP.
3. Doutor em Ciências pela USP; Médico Assistente da Anestesia da FMUSP.
4. Doutor em Ciências pela USP; Diretor da Unidade Cirúrgica de Cardiopatias Gerais.
5. Professor Titular da Disciplina de Cirurgia Cardiovascular da FMUSP.

Trabalho realizado no Instituto do Coração da Faculdade de Medicina da Universidade de São Paulo, São Paulo, SP.

Endereço para correspondência:

Ricardo Ribeiro Dias

Av. Dr. Enéas de Carvalho Aguiar, 44, 2º andar, sala 13. Cerqueira César, São Paulo, SP. CEP:05403-000.

E-mail: diasrr@hotmail.com

Artigo recebido em 20 de março de 2007  
Artigo aprovado em 17 de outubro de 2007

### Abstract

**Objective:** Questions regarding the specific patient/disease that should be submitted to the endovascular procedure still remain unclear. The purpose of this report is to evaluate the endovascular treatment in chronic type B aortic dissections.

**Methods:** Between 2003 and 2006, 11 patients with chronic type B aortic dissection were submitted to endovascular procedure through femoral artery. All of them were monitored with CT within 6 months, 1 year and afterwards annually. We prospectively evaluated false lumen patency and thoracic and abdominal aortic diameters in each time point. The data comparisons were made using Anova and chi-square tests with SPSS 13.

**Results:** The endovascular stent-graft deployment was

technically successful for all patients, with no hospital mortality. During the follow-up period the false lumen flows remained persistent in the thorax in 27.3% of the patients and in the abdomen in 81.8%. However, in all patients, in both segments, the aorta diameter was not significantly changed in size and shape.

**Conclusion:** Despite the small number of studied patients, the endovascular procedure for chronic type B aortic dissections does not appear to be an option for the treatment of these patients.

**Descriptors:** Aneurysm, dissecting, surgery. Aorta, surgery. Aorta, thoracic, surgery. Aortic aneurysm, surgery. Stents. Vascular surgical procedures.

## INTRODUÇÃO

O tratamento convencional das dissecções da aorta descendente, tipo B de Stanford, inclui tanto o tratamento clínico quanto a abordagem cirúrgica [1-3]. O tratamento inicial para as dissecções agudas não complicadas é medicamentoso, enquanto que, quando associado às complicações de dor persistente, ruptura tamponada, isquemia de membros ou órgãos, o tratamento é cirúrgico [4].

No entanto, essas duas opções terapêuticas apresentam limitações. O tratamento medicamentoso para os casos não complicados apresenta mortalidade hospitalar variável em torno de 10% e, em seguimento de 4 anos, 20% a 30% dos pacientes podem evoluir com dilatações significativas e 18% evoluirão com ruptura [5,6]. Já o tratamento cirúrgico convencional é acompanhado de elevada morbimortalidade, principalmente quando associado a instabilidade hemodinâmica secundária à ruptura, isquemia mesentérica, insuficiência renal ou doença pulmonar obstrutivo-crônica [7].

Outra opção de tratamento cirúrgico para esses pacientes é a abordagem endovascular [8]. Esta terapêutica evoluiu desde o seu início, principalmente em função da evolução das próteses e do aprimoramento da sua utilização na prática clínica. Hoje, alguns centros sugerem que as dissecções agudas tipo B de Stanford não complicadas, quando submetidas ao tratamento endovascular, apresentam melhor resultado quando comparado à evolução

natural da doença, tanto na fase intra-hospitalar, quanto no seguimento a médio prazo [2,3,9,10]. E nas situações de complicação da fase aguda, parece não haver dúvidas do benefício do tratamento endovascular sobre o convencional [11,12].

Nas situações de dissecção crônica tipo B de Stanford, a abordagem endovascular iniciada com entusiasmo apresentou problemas principalmente relacionados à persistência de fluxo na falsa luz secundário às reentradas existentes nas porções distais da aorta torácica, na porção abdominal próximo aos vasos abdominais ou mesmo as existentes nas artérias ilíacas que manteriam a falsa luz pressurizada. Isso impediria que o tratamento com a oclusão do orifício de entrada principal na porção inicial da aorta descendente pudesse levar a trombose da falsa luz da aorta delaminada à sua despressurização, o que resultaria na diminuição do diâmetro do vaso [10,13-15].

Com o objetivo de avaliar a eficácia do tratamento endovascular nas dissecções crônicas da aorta descendente, levando em conta os diâmetros da aorta torácica e abdominal e a presença de fluxo na falsa luz da aorta em ambos os segmentos no decorrer do tempo, desenvolvemos este trabalho.

## MÉTODOS

No período de abril de 2003 a fevereiro de 2006, 11 pacientes portadores de dissecção crônica tipo B de

Stanford, submetidos ao tratamento endovascular da aorta descendente por abordagem pela artéria femoral, foram incluídos neste estudo. Suas características clínicas estão listadas na Tabela 1.

Tabela 1. Dados epidemiológicos dos pacientes estudados

Variáveis clínicas	Dados
Sexo	
Masculino	91%
Feminino	9%
Idade	43 a 72 anos
Média	58 anos
Sintomas	
Assintomático	18,2%
Dor torácica	63,6%
ICC	18,2%
HAS	100%
IRC	0%
DPOC	0%
Tabagismo	36,4%
ICO	9,1%
Doença vascular em outro sítio	27,3%
FE	Normal em 100%
Maior diâmetro da aorta torácica (mm) pré-op	55 a 76
Média ± DP (mm)	63,4±7,7
Maior diâmetro da aorta abdominal (mm) pré-op	29 a 44
Média ± DP (mm)	37,4±5,7
Fluxo na falsa luz no tórax pré-op	100%
Fluxo na falsa luz no abdome pré-op	100%

O protocolo de estudo foi aprovado pela Comissão Científica e de Ética do Instituto do Coração da Faculdade de Medicina da USP, como protocolo de pesquisa SDC 2658/05/078. Todos os pacientes apresentaram consentimento livre e informado do tratamento e da necessidade das reavaliações periódicas.

O diagnóstico e a avaliação das características anatômicas das aortas destes pacientes foram feitos a partir de exame angiotomográfico.

Os critérios de inclusão foram: pacientes portadores de dissecção crônica tipo B de Stanford, com orifício principal de entrada na porção proximal da aorta descendente, diâmetro da aorta torácica  $\geq 5,5$ cm, diâmetro da aorta abdominal  $\leq 4,5$ cm, via de acesso e zona de ancoragem com características anatômicas favoráveis para a navegação e fixação da endoprótese. Os critérios de exclusão foram: impossibilidade de seguimento tardio do paciente, tronco celíaco, artéria mesentérica superior ou as duas artérias renais originando-se da falsa luz do vaso e falsa luz da aorta trombosada no período pré-operatório.

O estudo foi realizado de forma prospectiva e

consecutiva, onde todos os pacientes que apresentassem os critérios citados acima e concordassem em participar do estudo foram incluídos. Nenhum paciente recusou a participação do estudo. No mesmo período, 18 pacientes portadores de dissecção crônica tipo B de Stanford foram submetidos à correção cirúrgica convencional por apresentarem dilatação significativa de toda a aorta e não somente do segmento torácico.

### Operação realizada

Os pacientes sob anestesia geral foram submetidos à aortografia pela abordagem pela artéria braquial ou axilar direita. A adequação da prótese a ser utilizada foi definida anteriormente ao procedimento, por meio de medidas realizadas no estudo angiotomográfico. As endopróteses foram colocadas pela artéria femoral direita, conforme descrito anteriormente [16]. Um paciente foi submetido a procedimento combinado de angioplastia com stent da artéria coronária direita previamente ao procedimento na aorta.

Foram utilizadas 1,3 endopróteses por paciente (sete pacientes receberam uma e os quatro restantes, duas). Foram utilizadas endopróteses auto-expansíveis Braile Biomédica® (Braile Biomédica, São José do Rio Preto, Brasil) e Apolo (Nano Endoluminal S/A, Florianópolis, Brasil). Os tamanhos utilizados na maioria dos pacientes foram 34mmX90mm e 34mmX150mm.

### Seguimento dos pacientes

Todos os pacientes foram submetidos à angiotomografia de controle com 6 meses, 1 ano e após, anualmente, com o objetivo de se avaliar o remodelamento da aorta torácica e abdominal após a colocação da endoprótese, observando-se a evolução dos diâmetros da aorta descendente e abdominal no decorrer do tempo, assim com a presença de trombose ou fluxo na falsa luz da aorta nos segmentos torácico e abdominal. Para efeito de estudo, a aorta torácica descendente e a aorta abdominal foram divididas em dois segmentos cada, ao exame radiológico: o segmento 1 foi definido como aquele que se estende da artéria subclávia esquerda até a projeção na aorta do primeiro corte do tronco da artéria pulmonar; o segmento 2, como aquele que se estende desde a primeira imagem após o segmento 1 até a porção da aorta que atravessa o diafragma. O segmento 3 corresponde à porção abdominal da aorta que se estende do diafragma até a artéria renal mais distal e o segmento 4 se estende desde a primeira imagem após o segmento 3 até a bifurcação da aorta nas artérias ilíacas.

### Análise estatística

As variáveis contínuas foram expressas em média ± desvio padrão e as variáveis categóricas, em porcentagens.

Para a comparação dos dados antes e depois da operação, e durante o período de seguimento, foram utilizados os testes Anova de duas vias para medidas repetidas e o teste do qui-quadrado, com o programa SPSS 13.

### RESULTADOS

Nenhum paciente apresentou *endoleak* tipo I imediatamente após o procedimento. Um paciente, durante a colocação da segunda endoprótese, apresentou deslocamento proximal da primeira, com suboclusão da artéria carótida esquerda, submetido em caráter de emergência à confecção de enxerto carotídeo-carotídeo cruzado. Outro paciente foi submetido a procedimento combinado com angioplastia e colocação de stent em artéria coronária. Não houve mortalidade hospitalar.

Durante período de seguimento que oscilou entre 9 e 43 meses (média de 28 meses), um paciente apresentou acidente vascular cerebral 14 meses após o procedimento, dois pacientes apresentaram recidiva da dor torácica (um deles por lesão intra-stent coronário, àquele realizado simultaneamente ao tratamento da dissecção da aorta e o outro por aumento do diâmetro da aorta dissecada). Os restantes (72,7%) encontram-se assintomáticos para dor torácica. Um paciente foi submetido à substituição da aorta tóraco-abdominal, com extensão ilíaca-femoral à esquerda, 15 meses após o procedimento inicial, e dois outros pacientes aguardam a correção convencional por aumento do diâmetro da aorta durante o seguimento, apesar do stent (27,3%). Não houve mortalidade tardia.

A Tabela 2 demonstra a presença ou não de fluxo na falsa luz, nos quatro segmentos da aorta descritos acima, após a colocação da endoprótese de aorta, para oclusão do orifício de entrada principal da dissecção. Durante o período de acompanhamento, não se observou alteração do comportamento inicial, ou seja, a trombose ocorrida em quase 73% dos pacientes no segmento 1 não se estendeu para os demais segmentos da aorta, nem aumentou o número de pacientes com trombose nesta porção da aorta, nem nas outras, conforme demonstrado nos exames angiotomográficos subsequentes.

A Figura 1 apresenta os diâmetros da aorta torácica de todos os pacientes estudados no decorrer do tempo. A Figura 2 apresenta os diâmetros da aorta abdominal estudados no mesmo período. A Figura 3 ilustra a incapacidade do tratamento cirúrgico com stent de alterar a evolução dos pacientes portadores de dissecção crônica, quando considerada a redução do diâmetro da aorta desses pacientes, tanto na porção torácica quanto abdominal. Ou seja, apesar da endoprótese interromper o fluxo de perfusão da falsa luz da aorta torácica em 73% dos pacientes e da porção abdominal em 18%, isto não implicou na redução dos diâmetros da aorta torácica nem da abdominal, durante o período de seguimento.

Tabela 2. Apresentação da presença ou não de fluxo na falsa luz das aortas dos pacientes submetidos à colocação de stent de aorta

Variáveis clínicas	Dados
Sexo	
Masculino	91%
Feminino	9%
Idade	43 a 72 anos
Média	58 anos
Sintomas	
Assintomático	18,2%
Dor torácica	63,6%
ICC	18,2%
HAS	100%
IRC	0%
DPOC	0%
Tabagismo	36,4%
ICO	9,1%
Doença vascular em outro sítio	27,3%
FE	
Tórax	
Seguimento 1	Com fluxo 27,3%
	Sem fluxo 72,7%
Seguimento 2	Com fluxo 45,5%
	Sem fluxo 54,5%
Abdome	
Seguimento 3	Com fluxo 81,8%
	Sem fluxo 18,2%
Seguimento 4	Com fluxo 81,8%
	Sem fluxo 18,2%

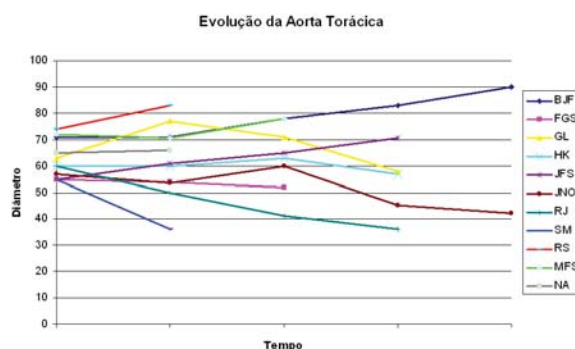


Fig. 1 - Evolução dos maiores diâmetros da porção torácica da aorta no decorrer do tempo

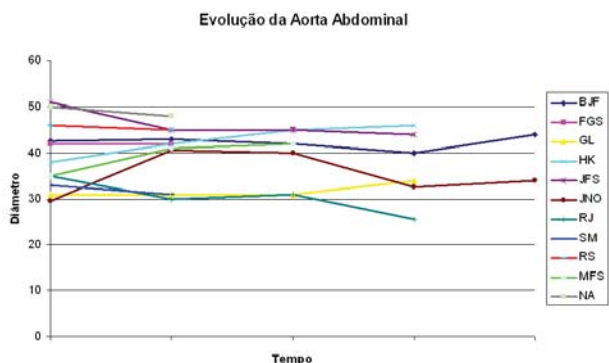


Fig. 2 - Evolução dos maiores diâmetros da porção abdominal da aorta no decorrer do tempo

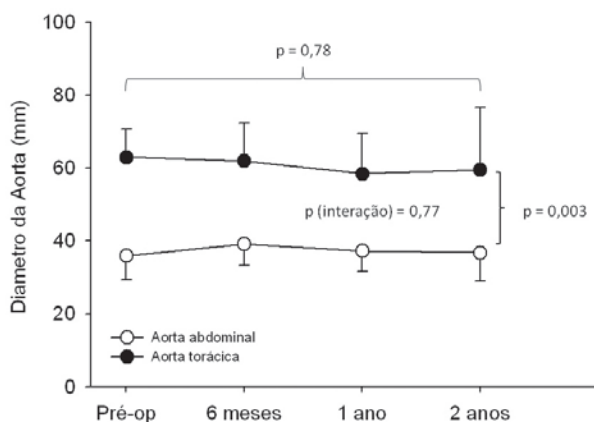


Fig. 3 - Variação média dos diâmetros da aorta torácica e abdominal no decorrer do tempo, onde se observa a ausência de variação dos diâmetros após o tratamento endovascular

## DISCUSSÃO

Apesar das controvérsias em relação ao tratamento ideal na abordagem inicial das dissecções tipo B de Stanford, o tratamento clínico dos pacientes não complicados ainda prevalece [10,17], apesar de alguns autores já terem identificado que a falsa luz com fluxo e o diâmetro da aorta dissecada maior que 40mm estão relacionados ao aumento de complicações durante o período de seguimento destes pacientes [18,19].

Outros autores, no entanto, têm mostrado que pacientes portadores de dissecção tipo B submetidos ao tratamento endovascular na fase aguda apresentaram evoluções mais favoráveis do que as observadas com o tratamento clínico [2,20]. Estudos prospectivos randomizados com o objetivo de comparar a evolução imediata e tardia dos pacientes não complicados tratados clinicamente com aqueles submetidos ao tratamento endovascular precisariam ser realizados [21].

Quando comparados o tratamento endovascular na fase aguda e crônica da dissecção tipo B, demonstrou-se ser mais freqüente a trombose da falsa luz quando o stent é colocado na fase aguda, em função do maior número de reentradas dos casos crônicos [5].

O objetivo do tratamento endovascular na dissecção da aorta é a interrupção do fluxo na falsa luz, com conseqüente despressurização, e redução do diâmetro total da aorta. A não redução do diâmetro da aorta dilatada mantém o paciente sob risco de morte e questiona a eficácia deste método terapêutico para este fim.

A eficácia da trombose da falsa luz, seguida da diminuição do diâmetro da aorta torácica nas dissecções crônicas do tipo B, após o tratamento com stent foram descritas, porém ocorreu em menos de 50% dos pacientes no período intra-hospitalar e em menos de um terço das vezes durante o seguimento tardio [6]. Na porção abdominal da aorta, o insucesso terapêutico é ainda maior, onde na maioria das vezes não se observa nem trombose da falsa luz nem redução dos seus diâmetros [7].

Associado à baixa capacidade que o tratamento endovascular tem de levar à trombose completa da falsa luz das aortas delaminadas, a necessidade de reintervenção precoce é elevada, como relatou Bockler et al. [22], tendo sido respectivamente de 19%, 27% e 32%, em período de pós-operatório de 1, 2 e 5 anos. Eggebrecht et al. [21], em estudo de metanálise, encontraram ocorrência também elevada de reintervenção, 12% em período inferior a 2 anos.

Semelhante aos nossos resultados, assim como aos relatos acima, foram os do estudo multicêntrico sueco que apresentaram no local do stent, trombose da falsa luz em 80% dos pacientes. Porém, na porção distal da aorta torácica sem o stent, 50% dos pacientes permaneciam com fluxo na falsa luz e observou-se ainda que somente 5% dos pacientes apresentaram aumento da luz verdadeira da aorta na região do stent [23]. Diferentes dos resultados apresentados acima, foram os obtidos por Won et al. [24], que relataram 100% de trombose da falsa luz na porção torácica, com redução significativa dos seus diâmetros, porém sem os mesmos resultados na porção abdominal.

Akutsu et al. [25] observaram que quando comparados os pacientes com dissecções tipo B e fluxo na falsa luz com aqueles com o mesmo diagnóstico e falsa luz trombosada, a falsa luz patente foi fator de risco independente para morte



e complicações relacionadas à dissecção, o que nos leva a pensar que se os stents são incapazes de levar à trombose completa da falsa luz da aorta delaminada e conseqüente redução de seus diâmetros, sua utilização é justificável nas dissecções crônicas tipo B de Stanford?

Apesar da pequena amostra de pacientes deste estudo, os seus resultados caminham em acordo com a quase totalidade dos trabalhos da literatura e demonstraram que, nos pacientes portadores de dissecção crônica tipo B de Stanford, o tratamento endovascular com stent de aorta não é efetivo, uma vez que é incapaz de levar à diminuição dos diâmetros da aorta.

#### REFERÊNCIAS

1. Albuquerque LC, Braile DM, Palma JH, Saadi EK, Gomes WJ, Buffolo E. Diretrizes para o tratamento cirúrgico das doenças da aorta da Sociedade Brasileira de Cirurgia Cardiovascular. *Rev Bras Cir Cardiovasc.* 2007;22(2):137-59.
2. Xu SD, Huang FJ, Yang JF, Li ZZ, Wang XY, Zhang ZG, et al. Endovascular repair of acute type B aortic dissection: early and mid-term results. *J Vasc Surg.* 2006;43(6):1090-5.
3. Shimono T, Kato N, Yasuda F, Suzuki T, Yuasa U, Onoda K, et al. Transluminal stent-graft placements for the treatments of acute onset and chronic aortic dissections. *Circulation.* 2002;106(12 Suppl 1):I241-7.
4. Miller DC. The continuing dilemma concerning medical versus surgical management of patients with acute type B dissections. *Semin Thorac Cardiovasc Surg.* 1993;5(1):33-46.
5. Juvonen T, Ergin MA, Galla JD, Lansman SL, McCullough JN, Nguyen K, et al. Risk factors for rupture of chronic type B dissections. *J Thorac Cardiovasc Surg.* 1999;117(4):776-86.
6. Genoni M, Paul M, Jenni R, Graves K, Seifert B, Turina M. Chronic beta-blocker therapy improves outcome and reduces treatment costs in chronic type B aortic dissection. *Eur J Cardiothorac Surg.* 2001;19(5):606-10.
7. Hagan PG, Nienaber CA, Isselbacher EM, Bruckman D, Karavite DJ, Russman PL, et al. The International Registry of Acute Aortic Dissection (IRAD): new insight into an old disease. *JAMA.* 2000;283(7):897-903.
8. Buffolo E, da Fonseca JH, de Souza JA, Alves CM. Revolutionary treatment of aneurysms and dissections of descending aorta: the endovascular approach. *Ann Thorac Surg.* 2002;74(5):S1815-7.
9. Bortone AS, De Cillis E, D'Agostino D, Schinosa LLT. Endovascular treatment of thoracic aortic disease: four years of experience. *Circulation.* 2004;110(11 Suppl 1):II262-7.
10. Lee KH, Won JY, Lee DY, Choi D, Shim WH, Chang BC. Elective stent-graft treatment of aortic dissections. *J Endovasc Ther.* 2004;11(6):667-75.
11. Nienaber CA, Fattori R, Lund G, Dieckmann C, Wolf W, von Kodolitsch Y, et al. Nonsurgical reconstruction of thoracic aortic dissection by stent-graft placement. *N Engl J Med.* 1999;340(20):1539-45.
12. Dake MD, Kato N, Mitchell RS, Semba CP, Razavi MK, Shimono T, et al. Endovascular stent-graft placement for the treatment of acute aortic dissection. *N Engl J Med.* 1999;340(20):1546-52.
13. Gaxotte V, Thony F, Rousseau H, Lions C, Otal P, Willoteaux S, et al. Midterm results of aortic diameter outcomes after thoracic stent-graft implantation for aortic dissection: a multicenter study. *J Endovasc Ther.* 2006;13(2):127-38.
14. Won JY, Suh SH, Ko HK, Lee KH, Shim WH, Chang BC, et al. Problems encountered during and after stent-graft treatment of aortic dissection. *J Vasc Interv Radiol.* 2006;17(2 Pt 1):271-81.
15. Chen S, Yei F, Zhou L, Luo J, Zhang J, Shan S, et al. Endovascular stent-grafts treatment in acute aortic dissection (type B): clinical outcomes during early, late, or chronic phases. *Catheter Cardiovasc Interv.* 2006;68(2):319-25.
16. Dake MD, Miller DC, Mitchell RS, Semba CP, Moore KA, Sakai T, et al. The "first generation" of endovascular stent-grafts for patients with aneurysms of the descending thoracic aorta. *J Thorac Cardiovasc Surg.* 1998;116(5):689-703.
17. Estrera AI, Miller CC 3<sup>rd</sup>, Safi HJ, Goodrick JS, Keyhani A, Porat EE, et al. Outcomes of medical management of acute type B aortic dissection. *Circulation.* 2006;114(1 Suppl):I384-9.
18. Onitsuka S, Akashi H, Tayama K, Okazaki T, Ishihara K, Hiromatsu S, et al. Long-term outcome and prognostic predictors of medically treated acute type B aortic dissections. *Ann Thorac Surg.* 2004;78(4):1268-73.

- 
19. Bernard Y, Zimmermann H, Chocron S, Litzler JF, Kastler B, Etievent JP, et al. False lumen patency as a predictor of late outcome in aortic dissection. *Am J Cardiol.* 2001;87(12):1378-82.
  20. Nienaber CA, Rehders TC, Ince H. Interventional strategies for treatment of aortic dissection. *J Cardiovasc Surg (Torino).* 2006;47(5):487-96.
  21. Eggebrecht H, Nienaber CA, Neuhäuser M, Baumgart D, Kische S, Schmermund A, et al. Endovascular stent-graft placement in aortic dissection: a meta-analysis. *Eur Heart J.* 2006;27(4):489-98.
  22. Böckler D, Schumacher H, Ganten M, von Tengg-Kobligk H, Schwarzbach M, Fink C, et al. Complications after endovascular repair of acute symptomatic and chronic expanding Stanford type B aortic dissections. *J Thorac Cardiovasc Surg.* 2006;132(2):361-8.
  23. Resch TA, Delle M, Falkenberg M, Ivancev K, Konrad P, Larzon T, et al. Remodelling of the thoracic aorta after stent grafting of type B dissection: a Swedish multicenter study. *J Cardiovasc Surg (Torino).* 2006;47(5):503-8.
  24. Won JY, Lee DY, Shim WH, Chang BC, Park SI, Yoon CS, et al. Elective endovascular treatment of descending thoracic aortic aneurysms and chronic dissections with stent-grafts. *J Vasc Interv Radiol.* 2001;12(5):575-82.
  25. Akutsu K, Nejima J, Kiuchi K, Sasaki K, Ochi M, Tanaka K, et al. Effects of the patent false lumen on the long-term outcome of type B acute aortic dissection. *Eur J Cardiothorac Surg.* 2004;26(2):359-66.