

# Reconstrução da parede torácica com suporte metálico externo: técnica alternativa na mediastinite pós-esternotomia

## *Reconstruction of the chest wall with external metal brace: alternative technique in poststernotomy mediastinitis*

Vinicius José da Silva NINA<sup>1</sup>, Marco Aurélio Salles ASSEF<sup>2</sup>, Raimundo Reis RODRIGUES<sup>2</sup>, Vinícius Giuliano Gonçalves MENDES<sup>3</sup>, Joyce Santos LAGES<sup>4</sup>, Ângela Mirella Magalhães AMORIM<sup>5</sup>, Natalino SALGADO FILHO<sup>6</sup>, Rachel Vilela de Abreu Haickel NINA<sup>7</sup>

RBCCV 44205-1024

### Resumo

**Objetivo:** Demonstrar a experiência com a reconstrução da parede torácica utilizando suporte metálico como redutor da tensão nas linhas de sutura do retalho miocutâneo em casos de mediastinite.

**Métodos:** No período de julho de 2001 a fevereiro de 2006, foram realizadas 1389 cirurgias cardíacas em nossa instituição, das quais oito (0,6%) evoluíram com mediastinite. Sete pacientes eram do sexo masculino, com idade média de 56,7 anos. Os fatores de risco para infecção foram diabetes e obesidade em sete e desnutrição em um caso. Sete pacientes haviam sido submetidos à cirurgia de revascularização do miocárdio e um, à correção de cardiopatia congênita. A reconstrução da parede torácica consistiu na colocação percutânea de fios de Kirschner paralelos às bordas da ferida para ancoramento das suturas do plano muscular, reduzindo a tensão nos bordos livres da ferida, de modo a permitir a sutura convencional do tecido subcutâneo e pele.

**Resultados:** Ocorreu um óbito no pós-operatório imediato por arritmia e um tardio por sepse. Os demais pacientes apresentaram evolução pós-operatória satisfatória, com boa cicatrização da ferida após a remoção das hastas metálicas, no 21º dia de pós-operatório e no seguimento de 6 a 54 meses.

**Conclusão:** Neste grupo de pacientes, a reconstrução da parede torácica com a utilização temporária de hastas metálicas mostrou-se um procedimento seguro, eficaz e com bom resultado estético e funcional.

**Descritores:** Mediastinite. Procedimentos cirúrgicos cardíacos, efeitos adversos. Esterno, cirurgia. Osteomielite.

### Abstract

**Objective:** To demonstrate the experience with the reconstruction of the chest wall utilizing metal brace to reduce the tension in the suture lines of myocutaneous flap in cases of mediastinitis.

**Methods:** From July 2001 to February 2006, 1389 heart surgeries were performed in our institution of which eight (0.6%) developed mediastinitis. Seven were male and the mean age was 56.7 years. The risk factors for infection were diabetes and obesity in seven and malnutrition in one case. Seven patients had been undergone CABG and one repair of a congenital heart disease. The chest wall reconstruction consisted of percutaneous insertion of Kirshner wires parallel to the edges of the wound for anchoring of sutures to the muscular plane in order to allow the reduction of

1. Doutor; Chefe do Serviço de Cirurgia Cardíaca do Hospital Universitário da Universidade Federal do Maranhão.
2. Especialista em Cirurgia Cardiovascular; Cirurgião Cardíaco do Hospital Universitário da Universidade Federal do Maranhão.
3. Estudante de Medicina.
4. Especialista em Enfermagem Cardiovascular; Gerente do Serviço de Cirurgia Cardíaca e Cardiologia do Hospital Universitário da Universidade Federal do Maranhão.
5. Enfermeira do Serviço de Cirurgia Cardíaca do Hospital Universitário da Universidade Federal do Maranhão.
6. Doutor; Diretor do Hospital Universitário da Universidade Federal do Maranhão.
7. Mestre; Cardiologista Pediátrica do Hospital Universitário da Universidade Federal do Maranhão.

Trabalho realizado no Hospital Universitário da Universidade Federal do Maranhão, São Luis, MA, Brasil. Tema-livre oral apresentado no 61º Congresso Brasileiro de Cardiologia e XXII Congresso Sul-Americano de Cardiologia, Recife-PE, 21-25 de Outubro de 2006.

Endereço para correspondência:

Vinicius José da Silva Nina  
Rua Matos Carvalho, 28. Olho D'Água. - São Luis, MA - Brasil CEP 65065-270.  
E-mail: rvnina@terra.com.br

Artigo recebido em 17 de abril de 2008  
Artigo aprovado em 15 de setembro de 2008

tension in the free edges of the wound and subsequent closure of the subcutaneous tissue and skin.

**Results:** There was one death in the immediate postoperative due to arrhythmia and one late death secondary to sepsis. The remaining patients presented satisfactory postoperative course with good healing of the wound after the removal of the metal braces on the 21<sup>th</sup> postoperative day and in the follow-up of 6 to 54 months.

## INTRODUÇÃO

A mediastinite é definida como a infecção dos tecidos profundos da ferida operatória associada à osteomielite do esterno, podendo comprometer também o espaço retroesternal [1].

A sua incidência varia de 1% a 4 % após cirurgias cardíacas com esternotomia, porém é uma complicação grave, cuja mortalidade varia de 14% a 47%, o que exige intervenção precoce e agressiva, necessitando muitas vezes de debridamento extenso de partes moles, do esterno e de cartilagens costais [2-4].

A reconstrução cirúrgica com rotação de retalho miocutâneo ou omental pode algumas vezes resultar em retração, isquemia e necrose tecidual, devido à presença de grandes áreas a serem recobertas [1,2].

Em cirurgia plástica, os defeitos miocutâneos têm sido tratados utilizando-se hastes metálicas como redutoras de tensão das bordas da ferida, de modo a permitir a sua sutura convencional, como demonstrado nas Figuras 1A e 1B [5].

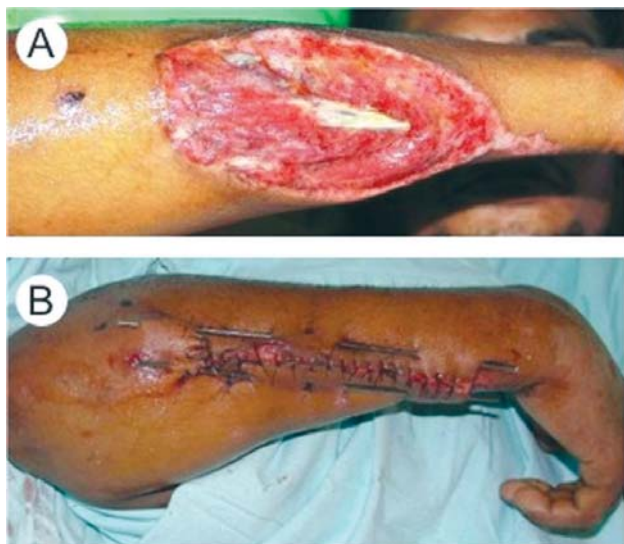

Fig. 1 - A: Ferimento elíptico; B: Retificação das bordas com hastes metálicas

**Conclusion:** The reconstruction of the chest wall utilizing temporary metal braces showed to be a safe and effective procedure with good aesthetic and functional outcomes in this group of patients.

**Descriptors:** Mediastinitis. Cardiac surgical procedures, adverse effects. Sternum, surgery. Osteomyelitis.

O objetivo deste estudo é demonstrar os resultados com uma técnica alternativa para reconstrução da parede torácica em casos de grandes defeitos miocutâneos por mediastinite, utilizando-se hastes metálicas (fios de Kirschner) paralelas às bordas da ferida para aumentar a mobilidade do retalho e reduzir a tensão sobre a linha de sutura.

## MÉTODOS

No período de julho de 2001 a fevereiro de 2006, foram realizadas 1389 cirurgias cardíacas em nossa instituição. Oito (0,6%) pacientes desenvolveram mediastinite, sendo sete do sexo masculino. Sete pacientes haviam sido submetidos à cirurgia de revascularização do miocárdio e, um, à correção de cardiopatia congênita. A idade média foi de 56,7 anos. O tempo médio decorrido entre a esternotomia e a apresentação da mediastinite foi de 12,8 dias (10-18 dias). As comorbidades associadas foram diabetes e obesidade em sete pacientes, e desnutrição em um. Adotou-se, neste estudo, como definição de mediastinite, a presença de infecção profunda da ferida associada com osteomielite esternal, com ou sem infecção do espaço retroesternal. Foram excluídas as infecções superficiais sem comprometimento do esterno para as quais não houve necessidade de debridamento extenso e drenagem [1]. A obesidade foi definida pelo índice de massa corpórea maior que 30 kg/m<sup>2</sup> registrado na ficha de perfusão, e a desnutrição foi observada no paciente pediátrico, cujo relação peso/idade era menor que 90% do percentil 50. Após a obtenção do termo de consentimento livre e esclarecido, os pacientes foram submetidos ao tratamento da mediastinite em duas fases.

### Primeira Fase

1. Debridamento de todos os tecidos desvitalizados (partes moles, ósseas e cartilagosas), deixando exposta a ferida, para realização de curativos com debridante químico (papaína 2%) e/ou carvão ativado, até o surgimento de bom tecido de granulação e negatificação das culturas locais, o que levou em média 20 dias (Figura 2).

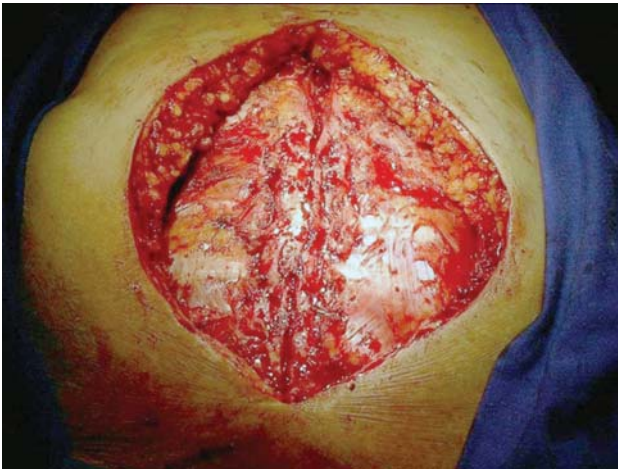

Fig. 2 - Defeito na parede torácica

As culturas foram realizadas pela coleta semanal de fragmentos de tecido durante a realização dos curativos. Nas culturas foram isolados os seguintes germes: *S. aureus* (5 casos), *E. coli* (1 caso), *S. epidermidis* (1 caso) e *P. aeruginosa* (1 caso). Até o início da antibioticoterapia, específica pelo antibiograma, iniciou-se esquema antibiótico empírico de amplo espectro, com vancomicina e cefepime, em todos os pacientes.

A papaína foi empregada nos curativos para remoção de fibrina do leito da ferida e o carvão ativado (Actisorb, Johnson & Johnson, São José dos Campos, Brasil), como adsorvente e redutor de odor quando havia grande quantidade de exsudato.

### Segunda Fase

2. Mobilização de retalhos miocutâneos peitorais pela sua ampla dissecação até a linha axilar anterior, seguida da colocação de hastes metálicas de 3 mm de diâmetro por 30 cm de comprimento (fios de Kirschner, MDT, São Paulo, Brasil), inseridas paralela e simetricamente ao longo das bordas da ferida, distando 5 cm de cada borda cutânea, utilizando-se uma furadeira elétrica (Black & Decker, Uberaba, Brasil) (Figura 3);

3. Aproximação das hastes com 3 pontos totais de poliéster trançado Nº 5 com agulha semicircular de 48 mm (Ethibond Excel, Ethicon, São José dos Campos, Brasil), colocados equidistantes nos terços superior, médio e inferior da ferida cirúrgica (Figura 4);

4. Drenagem sob sucção a vácuo com 3 drenos de 4,8 mm (Simon, P. Simon S/A, São Paulo, Brasil), colocados um no mediastino e os demais abaixo de cada retalho musculocutâneo. Os curativos pós-operatórios consistiram em apenas limpeza da ferida com solução fisiológica a 0,9%, e na proteção das extremidades das hastes metálicas com gazes e equipos plásticos para evitar traumatismos das regiões cervical e submandibular dada a sua proximidade;

5. Remoção dos drenos de sucção quando se tornaram improdutivos, ou seja, com ausência completa de débito por 12 horas consecutivas (em média no 5º dia de pós-operatório);

6. Remoção das hastes no 21º dia de pós-operatório cortando-se os pontos totais, tracionando-se as hastes inferiormente após a assepsia de suas extremidades superiores com clorexidine (Figuras 5A e 5B).

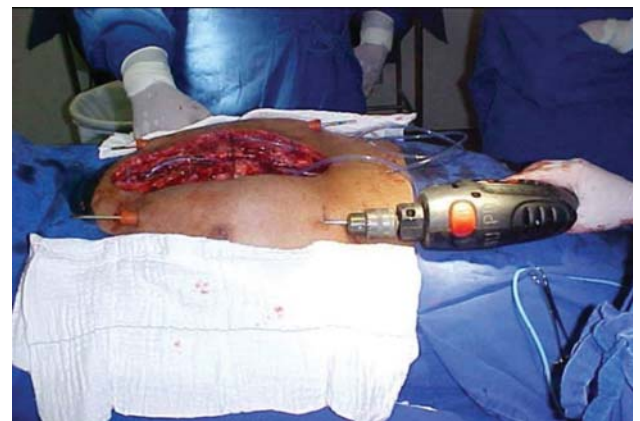


Fig. 3 - Colocação dos fios de Kirschner

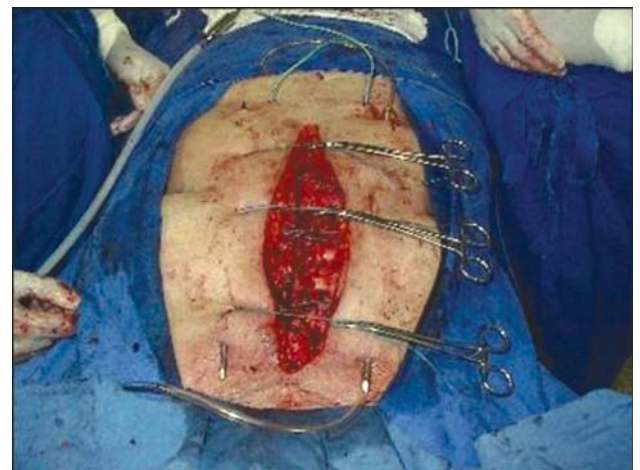

Fig. 4 - Aproximação dos bordos com pontos totais ancorados nos fios de Kirschner

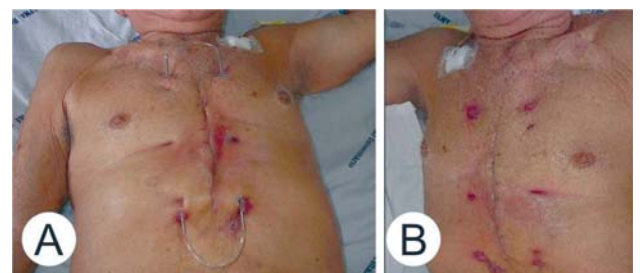


Fig. 5 - A: Removidos os pontos totais; B: aspecto final



## RESULTADOS

Os pacientes foram extubados nas primeiras 24 horas de pós-operatório. Ocorreu um óbito no pós-operatório imediato por arritmia e um tardio por sepse no 32º dia pós-operatório. Os demais pacientes apresentaram evolução pós-operatória satisfatória, com boa cicatrização da ferida após a remoção das hastes metálicas no 21º dia de pós-operatório. O tempo de permanência hospitalar médio foi de 23,4 dias (21-32 dias).

No seguimento ambulatorial mínimo de 6 meses e máximo de 54 meses, os pacientes encontravam-se livres de complicações do procedimento cirúrgico, tais como: fistulas, retrações e/ou herniações, e com boa estabilidade da parede torácica.

## DISCUSSÃO

Vários fatores têm sido associados ao desenvolvimento de mediastinite após cirurgia cardíaca; entretanto, obesidade, diabetes melito e doença pulmonar obstrutiva crônica têm-se mostrado como preditores independentes de risco mais elevado para o desenvolvimento da infecção mediastinal pós-operatória [2,6].

Obesidade e diabetes estiveram presentes em sete pacientes da nossa casuística, o que os classificaria como portadores de mediastinite IIIB, segundo a classificação de El Oakley et al. [1], ou seja, infecção surgida 2 a 6 semanas após a esternotomia e associada a um ou mais fatores de risco. Dentre os mecanismos que predisõem os obesos à infecção, destacam-se três: os níveis teciduais inadequados de antibiótico profilático utilizados no pré-operatório em relação à área de distribuição; grande quantidade de tecido adiposo que pode servir como substrato para infecções da ferida cirúrgica, e o difícil preparo da pele do paciente [6].

O diabetes, por sua vez, reduz a resistência à infecção porque tem sido demonstrado que períodos de hiperglicemia estão associados com glicosilação acelerada e desativação de imunoglobulinas e do componente C3 do complemento. A hiperglicemia traz também, como consequência, a glicosilação do colágeno recém-sintetizado, a ativação da colagenase e a redução na proporção de colágeno na ferida cirúrgica. Além disso, os leucócitos dos diabéticos mostram capacidade bactericida reduzida e distúrbios na adesão, fagocitose e quimiotaxia [7].

Embora a incidência de infecção de ferida mediastinal em pacientes submetidos a esternotomia mediana para realização de cirurgia cardíaca seja baixa, conforme demonstrado na literatura e na nossa casuística, ela está associada a elevada morbidade e mortalidade, além de custos elevados. Não existe um consenso a cerca do tratamento operatório ideal de esternotomias medianas complicadas por infecção. Entretanto, o debridamento da

ferida e a remoção de materiais estranhos parecem ser passos essenciais para qualquer que seja o procedimento utilizado [8-13].

Diez et al. [14] demonstraram que o debridamento precoce agressivo, seguido pelo fechamento tardio, reduz a mortalidade operatória para menos de 20%. Estes dados não diferem em muito daqueles observados no presente estudo, cuja mortalidade foi de 25% (dois casos).

Os fios de Kirschner são comumente utilizados para reparar fraturas ósseas. Eles têm vários diâmetros e flexibilidade dependente da sua espessura; portanto, em ferimentos elípticos, quando o fio é passado por suas bordas, adota um trajeto semicircular e ao retificar-se transforma um ferimento elíptico em ferimento reto por aproximação das bordas no centro do defeito com tensão mínima, tornando possível a sutura simples destas bordas [5].

Em estudo recente, Omay et al. [15] demonstraram a utilização de fios de Kirschner fixados em posição supra-esternal bilateral, como alternativa no reforço para o fechamento do esterno nos casos de deiscência após cirurgia cardíaca. Os autores obtiveram uma boa estabilização torácica no seguimento de 24 meses, entretanto esta técnica foi empregada apenas em casos de deiscência asséptica, nos quais havia remanescente ósseo suficiente para sutura esternal direta.

No presente estudo, os autores apresentam uma técnica alternativa para o tratamento da mediastinite, a qual tem se mostrado segura, eficaz e de baixo custo na reconstrução de lesões periféricas musculocutâneas extensas [5]. Resultados semelhantes foram observados neste estudo, entretanto, o aumento da casuística e o seguimento a longo prazo permitirão avaliar a eficácia desta técnica reconstrutiva para as feridas mediastinais.

## CONCLUSÃO

Neste grupo de pacientes, a reconstrução da parede torácica com a utilização temporária de hastes metálicas mostrou-se um procedimento seguro, eficaz e com bom resultado estético e funcional.

## REFERÊNCIAS

1. El Oakley RM, Wright JE. Postoperative mediastinitis: classification and management. *Ann Thorac Surg.* 1996;61(3):1030-6.
2. Francel TJ, Kouchoukos NT. A rational approach to wound difficulties after sternotomy: the problem. *Ann Thorac Surg.* 2001;72(4):1411-8.

3. Schimin LC, Batista RL, Mendonça FCC. Mediastinite no Hospital de Base do Distrito Federal: incidência em seis anos. *Rev Bras Cir Cardiovasc.* 2002;17(2):36-9.
4. Souza VC, Freire ANM, Tavares-Neto J. Mediastinite pós-esternotomia longitudinal para cirurgia cardíaca: 10 anos de análise. *Rev Bras Cir Cardiovasc.* 2002;17(3):266-70.
5. Bacellar CF. Tratamento de ferimentos graves com uso de fio de Kirschner - técnica Charles Bacellar [Dissertação]. São Luís:Universidade Federal do Maranhão;2004. 13p.
6. Guaragna JC, Facchi LM, Baião CG, Cruz IBM, Bodanese LC, Albuquerque L, et al. Preditores de mediastinite em cirurgia cardíaca. *Rev Bras Cir Cardiovasc.* 2004;19(2):165-70.
7. González Santos JM, Castaño Ruiz M. Coronary artery surgery in diabetic patients. *Rev Esp Cardiol.* 2002;55(12):1311-22.
8. Sampaio DT, Alves JCR, Silva AF, Lobo Jr NC, Simões D, Faria W, et al. Mediastinite em cirurgia cardíaca: tratamento com epíplon. *Rev Bras Cir Cardiovasc.* 2000;15(1):23-31.
9. Francel TJ, Kouchoukos NT. A rational approach to wound difficulties after sternotomy: reconstruction and long-term results. *Ann Thorac Surg.* 2001;72(4):1419-29.
10. Gustafsson RI, Sjögren J, Ingemansson R. Deep sternal wound infection: a sternal-sparing technique with vacuum-assisted closure therapy. *Ann Thorac Surg.* 2003;76(6):2048-53.
11. Molina JE, Nelson EC, Smith RR. Treatment of postoperative sternal dehiscence with mediastinitis: twenty-four-year use of a single method. *J Thorac Cardiovasc Surg.* 2006;132(4):782-7.
12. Sjögren J, Malmsjö M, Gustafsson R, Ingemansson R. Poststernotomy mediastinitis: a review of conventional surgical treatments, vacuum-assisted closure therapy and presentation of the Lund University Hospital mediastinitis algorithm. *Eur J Cardiothorac Surg.* 2006;30(6):898-905.
13. Karra R, McDermott L, Connelly S, Smith P, Sexton DJ, Kaye KS. Risk factors for 1-year mortality after postoperative mediastinitis. *J Thorac Cardiovasc Surg.* 2006;132(3):537-43.
14. Diez C, Koch D, Kuss O, Silber RE, Friedrich I, Boergemann J. Risk factors for mediastinitis after cardiac surgery - a retrospective analysis of 1700 patients. *J Cardiothorac Surg.* 2007;2:23.
15. Omay O, Ozker E, Indelen C, Suzer K. An alternative reinforced closure technique with external Kirschner wires in sternal dehiscence. *Heart Surg Forum.* 2007;10(3):E193-5.