

Mixossarcoma atrial esquerdo: relato de caso

Left atrial myxosarcoma: case report

Vinicius José da Silva NINA¹, Alyssandra Raulino de Almeida MACHADO², Vinícius Giuliano Gonçalves MENDES³, José Anselmo Cordeiro LOPES⁴

RBCCV 44205-802

Resumo

O mixossarcoma é uma forma rara de neoplasia cardíaca primária de difícil diferenciação clínica e patológica com o mixoma. Até onde os autores têm conhecimento, este é o primeiro relato de caso na literatura nacional indexada com o tratamento cirúrgico do mixossarcoma atrial esquerdo, em paciente do sexo feminino, de 36 anos de idade, cuja evolução pós-operatória tem sido satisfatória, encontrando-se em classe funcional I (NYHA) e em remissão do processo tumoral há mais de 180 dias.

Descritores: Mixossarcoma. Mixoma. Sarcoma. Coração.

Abstract

Primary cardiac myxosarcoma is a very rare disease and is difficult to differentiate from myxoma, both clinically and pathologically. In this study, the authors report the first case of surgical excision of left atrial myxosarcoma in Brazil, in a 36-year-old woman. The operation was successful, and the patient remains asymptomatic for more than 180 postoperative days (Functional Class I - NYHA), with no signs of relapse of the tumor.

Descriptors: Myxosarcoma. Myxoma. Sarcoma. Heart.

1 - Doutor (Chefe do Serviço de Cirurgia Cardíaca do Hospital Universitário da Universidade Federal do Maranhão).

2 - Médica (Residente).

3 - Estudante de Medicina (Estudante de Medicina).

4 - Doutor (Professor de Patologia).

Trabalho realizado no Serviço de Cirurgia Cardíaca e Patologia do Hospital Universitário da Universidade Federal do Maranhão, MA.

Endereço para correspondência:

Vinicius José da Silva Nina. Rua Barão de Itapary, 227 – Centro - São Luís, MA, Brasil. CEP: 65020-070.

E-mail: rvnina@aol.com

Artigo recebido em outubro de 2005

Artigo aprovado em março de 2006

INTRODUÇÃO

O mixossarcoma cardíaco é uma forma rara de neoplasia maligna primária de difícil diferenciação clínica e patológica com mixoma [1]. O termo “mixossarcoma” não é comumente usado na classificação dos diversos tumores teciduais, mas restrito a tumores cardíacos que são mixóide, sem semelhança diagnóstica a outros sarcomas [2].

Histologicamente, o tumor apresenta-se como uma neoplasia composta por células indiferenciadas, originadas do endocárdio. As células malignas mostram áreas de pleomorfismo e hiperchromatismo, com intensa atividade mitótica [3].

Neste relato, apresentamos a primeira descrição em língua portuguesa do tratamento cirúrgico com sucesso desta neoplasia cardíaca primária rara.

RELATO DO CASO

Paciente do sexo feminino, 36 anos de idade, com história de acidentes isquêmicos transitórios desde os 19 anos. No último episódio isquêmico (8 meses antes da admissão), permaneceu comatosa por 4 dias. A investigação neurológica pela ressonância nuclear magnética excluiu malformações arteriovenosas cerebrais e processos expansivos do encéfalo. A paciente evoluiu com déficit motor à direita e afasia.

Deu entrada no nosso serviço sem queixas cardiovasculares. Apresentava-se em bom estado geral, consciente, eupnéica, acianótica, normocorada, anictérica e afebril. Ao exame neurológico, observou-se afasia com predomínio de expressão, paralisia facial central à direita e paresia do dimídio direito, com predomínio braquial.

Ao exame do aparelho cardiovascular, o ritmo cardíaco era regular em 2 tempos, com bulhas cardíacas normofonéticas e sem sopros. A frequência cardíaca era de 75 bpm e a pressão arterial, de 110/70 mmHg.

A radiografia de tórax mostrava campos pulmonares limpos, com área cardíaca normal. O eletrocardiograma apresentava ritmo sinusal, sem evidências de sobrecargas e/ou hipertrofia.

O ecocardiograma transtorácico mostrou, no átrio esquerdo (AE), massa de ecogenicidade heterogênea, medindo aproximadamente 3,09 x 1,91 cm, com grande mobilidade, aderida à porção superior do septo interatrial.

O ecocardiograma transesofágico permitiu visualizar massa “espongiforme” em AE, medindo, aproximadamente, 4 x 3,2 cm, com grande mobilidade, aparentemente aderida à porção superior do septo interatrial, de ecogenicidade heterogênea, protraindo para o ventrículo esquerdo durante a diástole.

O cateterismo cardíaco mostrou ventrículo esquerdo com

volume diastólico e função contrátil conservados. O AE tinha tamanho um pouco aumentado, esvaziando-se sem dificuldade.

Deste modo, o diagnóstico da admissão era de uma síndrome cardioembólica, cuja provável etiologia era mixoma atrial esquerdo. Diante do quadro clínico e dos exames complementares, foi indicado o tratamento cirúrgico.

Após a obtenção do consentimento livre e esclarecido, realizou-se a esternotomia mediana. Estabeleceu-se a circulação extracorpórea convencional com hipotermia leve a 34°C. Em parada anóxica, com pinçamento único da aorta durante 10 minutos, realizou-se a atriotomia esquerda, permitindo a excisão completa da massa tumoral, a qual encontrava-se aposta na base do folheto mitral posterior, praticamente livre, sem pontos evidentes de fixação nas estruturas atriais. O procedimento cirúrgico foi concluído de maneira usual. Não houve intercorrências no pós-operatório. A paciente recebeu alta, cinco dias após a cirurgia.

No seguimento ambulatorial de 180 dias, a paciente encontrava-se completamente livre de sintomas, em classe funcional I (NYHA) e sem evidências de recorrência do tumor pelo ecocardiograma.

O presente relato foi aprovado pelo Comitê de Ética e Pesquisa do Hospital Universitário da Universidade Federal do Maranhão.

Análise histopatológica

Na macroscopia, o tumor mostrava-se como uma massa gelatinosa, pardacenta friável de 4 x 2 x 1 cm (Figura 1). Na microscopia, evidenciaram-se algumas células bizarras em meio a focos necro-hemorrágico, mixóide e de hiperemia (Figura 2).

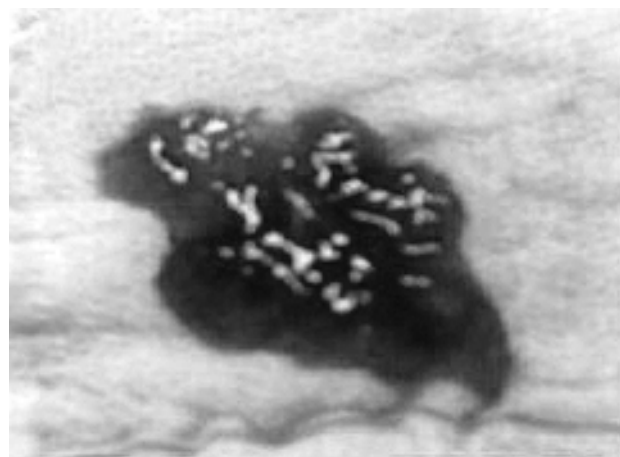


Fig. 1 - Aparência macroscópica do mixossarcoma atrial esquerdo.

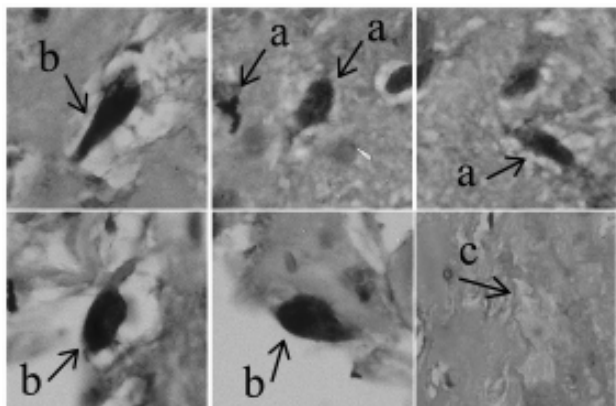


Fig. 2 - Fotomicrografia em 400x mostrando em detalhe mitoses atípicas (a), células bizarras (b) e área de necrose (c).

DISCUSSÃO

As neoplasias cardíacas primárias ocorrem em 0,002 - 0,3% das autópsias, das quais 30% são mixomas e 20-30% são malignas, quase sempre sarcomas. Deste modo, a incidência de tumores cardíacos primários malignos varia entre 0,0004% e 0,025%, dentre os quais o mixossarcoma representa menos de 1% [1,3].

A raridade deste tumor não permite uma avaliação exata do seu curso clínico e do seu tratamento. Até 1949, havia apenas 6 casos de mixossarcoma descritos na literatura. Em 1985, foi descrito, na Mayo Clinic, um caso e, no ano seguinte, outro no Texas Heart Institute [3,4]. Em 1992, Burke et al. [2] descreveram 3 casos e, em 2001, foi relatado o primeiro caso de mixossarcoma cardíaco na Coreia [1]. Em nossa revisão da literatura, no período de 1966 a 2005, nas principais bases de dados (PubMed, LILACS), não encontramos relatos na língua portuguesa sobre esta linhagem tumoral.

A origem do mixossarcoma cardíaco permanece incerta, entretanto, o fato de que o mixossarcoma corresponde à transformação maligna do mixoma é controversa, porque não há evidência sólida que confirme a transformação do mixoma cardíaco em mixossarcoma [1]. Existem três razões que refutam esta hipótese: primeiro, tumores compostos formados por sarcoma e mixoma, provavelmente, não existem e a propensão para recorrência do mixoma depende de fatores hereditários e não da aparência histológica ou atipia; segundo, com exceção do angiossarcoma, a maioria dos sarcomas, inclusive o mixossarcoma, cresce no AE; terceiro, o substrato mixóide pode ocorrer em todos os tipos de sarcomas cardíacos como consequência da localização intracavitária e não como um reflexo da histogênese [2,5].

O critério mais importante na identificação do

mixossarcoma é a ausência de cordões típicos, anéis e estruturas capilares formadas pelas células mixomatosas. O grau de celularidade do mixossarcoma é variável, embora o mixoma, algumas vezes, possa ser bastante celularizado; entretanto, há invariavelmente focos de células hiper Cromáticas atípicas no mixossarcoma [5].

O material histológico do presente estudo mostrou áreas de necrose e indiferenciação celular, assim como áreas diferenciadas que se assemelham ao mixoma atrial benigno. Contudo, as células que eram claramente malignas mostravam áreas de pleomorfismo e hiper Cromicidade, com atividade mitótica intensa, consistentes com os achados do mixossarcoma descritos na literatura [1-6].

Apesar do achado histológico de necrose e taxa mitótica maior que 10 x 10 por campo de alta magnificação constituírem fatores de mau prognóstico [2], a paciente encontra-se em completa remissão do processo neoplásico, após 180 dias de ressecção do tumor.

No presente estudo, relatamos um caso com evolução clínica arrastada, entretanto, não dispomos de elementos clínicos e histopatológicos para inferir sobre a malignização de um mixoma primário. Relato de mixossarcoma de evolução lenta e progressiva já fora descrito na literatura por Roh et al. [1], com a publicação de um caso cujo paciente na admissão já apresentava metástases sistêmicas; contudo, teve evolução pós-operatória satisfatória, com regressão completa do processo tumoral primário e metastático, em 37 meses de seguimento.

Até o momento, não há técnicas de imagem capazes de determinar o diagnóstico definitivo destes tumores. Somente a biópsia endomiocárdica ou por toracotomia é capaz de caracterizar *in vivo* estas massas cardíacas.

A análise histológica imediata é imprescindível para que se confirme o diagnóstico e se estabeleça o tratamento cirúrgico mais adequado possível, o qual na nossa experiência tem se mostrado efetivo no seguimento de seis meses.

Em conclusão, o mixossarcoma atrial é uma entidade rara e distinta que requer um alto grau de suspeição clínica para o seu diagnóstico, uma vez que a sintomatologia pode ser vaga, como a que relatamos.

REFERÊNCIAS

1. Roh MS, Huh GY, Jeong JS, Lee GD, Hong SH. Left atrial myxosarcoma with systemic metastasis: a case report. J Korean Med Sci. 2001;16(1):111-4.

2. Burke AP, Cowan D, Virmani R. Primary sarcomas of the heart. *Cancer*. 1992;69(2):387-95.
3. Harris GJ, Tio FO, Grover FL. Primary left atrial myxosarcoma. *Ann Thorac Surg*. 1993;56(3):564-6.
4. Vander Salm TJ. Unusual primary tumors of the heart. *Semin Thorac Cardiovasc Surg*. 2000;12(2):89-100.
5. Morin JE, Rahal DP, Hüttner I. Myxoid leiomyosarcoma of the left atrium: a rare malignancy of the heart and its comparison with atrial myxoma. *Can J Cardiol*. 2001;17(3):331-6.
6. Samal AK, Ventura HO, Berman A, Okereke C, Gilliland YE, Willis GW. Myxosarcoma: a rare primary cardiac tumor. *J La State Med Soc*. 2002;154(6):308-12.

NOTA DO EDITOR

Houve discrepância entre os revisores com relação aos achados anatomopatológicos. Aceitaríamos, de bom grado, comentários adicionais em referência a este artigo que suscitou dúvidas, abrindo um campo de discussão que poderá ser fértil e esclarecedor.