

## Hidatidose pulmonar policística mimetizando lesões metastáticas: relato de caso\*

SÉFORA CRISTIANE X. ALMEIDA<sup>1</sup>, RICARDO LUIZ M. MARTINS<sup>2</sup>,  
MÁRIO A.P. MORAES<sup>3</sup>, CARLOS ALBERTO VIEGAS<sup>2</sup>, MARCELLUS GRILLO<sup>1</sup>

É descrito um caso de doença hidática policística, oriundo de Brasília, DF, com alterações radiológicas pulmonares que sugeriam lesões metastáticas. As manifestações clínicas principais incluíam tosse seca, dor torácica e dispnéia progressiva, afora um episódio de hemoptise. No sangue havia leucocitose e eosinofilia elevada. Uma TC abdominal mostrou lesões hipodensas e calcificações no lobo direito do fígado. O diagnóstico da doença só foi possível mediante biópsia pulmonar a céu aberto. Protoscólecies, possivelmente de *Echinococcus vogeli*, estavam presentes no material removido. Como fonte provável de infecção serviu algum cão de caça alojado no canil mantido pelo paciente. A administração do albendazol não produziu efeitos significativos sobre as lesões pulmonares, após um ano de tratamento, ainda não interrompido. (*J Pneumol* 1997;23(5):261-263)

### *Pulmonary polycystic hydatid disease mimicking metastatic lesions: report of a case*

*A case of polycystic hydatid disease with radiological manifestations that mimicked pulmonary metastatic lesions is reported. The patient, from Brasília, DF, was admitted to the Brasília University Hospital in February 1996, with a six-month history of unproductive cough, progressive dyspnea, thoracic pain and an episode of hemoptysis. Besides the pulmonary lesions, a CT scan showed hypodense lesions and calcifications in the right lobe of the liver. Repeated examinations of the sputum and bronchoalveolar lavage revealed no malignant cells. An open lung biopsy was then performed and allowed the authors to recognize the helminthic nature of the disease. Protoscolices, probably of Echinococcus vogeli, were found in tissue sections. The source of infection was supposed to be some hunting dog lodged in a kennel kept by the patient. Administration of albendazole brought no significant improvement to the pulmonary lesions, after one year of treatment not yet interrupted.*

**Descritores** – Hidatidose policística. Doença hidática policística. Equinococose neotropical. *Echinococcus vogeli*.

**Key words** – Polycystic hydatid disease. Polycystic echinococcosis. Neotropical echinococcosis. *Echinococcus vogeli*.

Hidatidose, equinococose ou doença hidática é uma zoonose que eventualmente afeta o homem, causada pelo desenvolvimento, no organismo do hospedeiro, da fase larvar (metacestodo ou hidátide) de cestóides do gênero *Echinococcus*. O homem, igual aos animais suscetíveis, comporta-

se, no caso, como hospedeiro intermediário do parasito; ele adquire a infecção por via oral, ao ingerir acidentalmente ovos eliminados pelas formas adultas dos vermes, quase sempre alojadas no intestino de carnívoros silvestres ou do cão doméstico.

O gênero *Echinococcus* está constituído atualmente por quatro espécies – *Echinococcus granulosus* (Batsch, 1786), *Echinococcus multilocularis* (Leuckart, 1863), *Echinococcus oligarthrus* (Diesing, 1865) e *Echinococcus vogeli* (Rausch e Bernstein, 1972) – das quais as duas últimas são responsáveis pela chamada doença hidática policística. *E. oligarthrus*, aliás, só recentemente foi encontrada no homem. O estágio adulto dessa espécie parasita felídeos silvestres (onças e jaguatiricas) existentes nas matas das Américas do Sul e Central. O estágio larvar ocorre em várias espécies de roedores, principalmente cutias (gênero *Dasyprocta*).

Os adultos da outra espécie – *E. vogeli* – foram encontrados no intestino de um cão selvagem (*Speothos venaticus*), conhecido no Brasil como cachorro-do-mato-vinagre. A fase

\* Trabalho realizado no Hospital Universitário de Brasília (HUB).

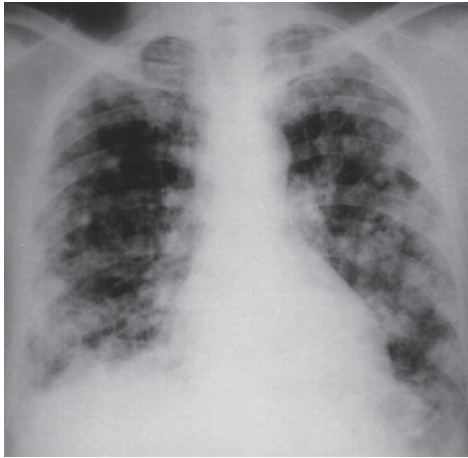
1. Residente de Pneumologia do HUB.

2. Professor de Clínica Médica da Universidade de Brasília.

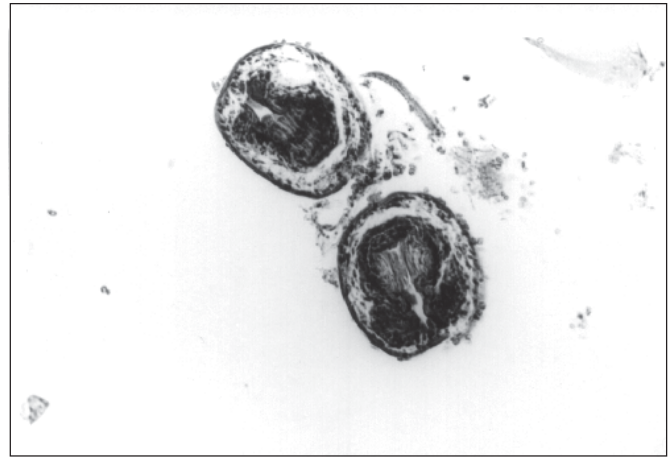
3. Patologista do HUB.

**Endereço para correspondência** – Mário A.P. Moraes, Hospital Universitário de Brasília, SGAN 605 – Módulo C – Via L2 Norte – 70840-050 – Brasília, DF.

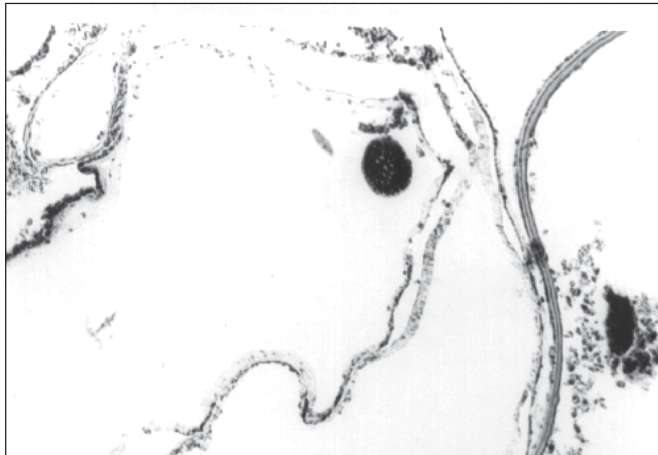
**Recebido para publicação em 19/9/97. Reapresentado em 24/9/97. Aprovado, após revisão, em 3/11/97.**



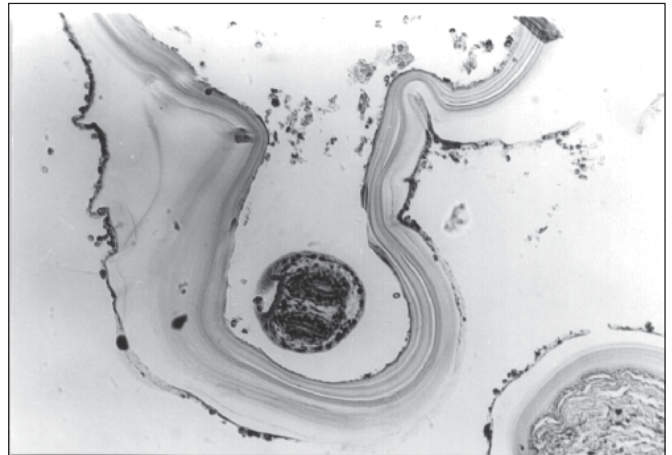
**Figura 1**  
Radiograma do tórax mostrando lesões nodulares difusas em ambos os pulmões



**Figura 2** – Protoscóceles no interior da hidátide (100x)



**Figura 3** – Protoscócele calcificada (100x)



**Figura 4** – Parede do cisto, vendo-se a membrana prolígera e a membrana laminada (200x)

larvar aparece em roedores silvestres, principalmente a paca (*Cuniculus paca*) e ratos espinhosos (gênero *Proechimys*).

A hidatidose policística, ao contrário do cisto hidático (doença hidática cística ou hidatidose unilocular), causado por *E. granulosus*, é doença rara no homem. Desde seu reconhecimento, em 1979, apenas 68 casos foram descritos, em dez países. O Brasil contribuiu com 20 casos para esse total, sendo um devido a *E. oligarthrus*<sup>(1)</sup>.

No presente trabalho é descrito um caso de hidatidose policística – o 21º do Brasil –, apresentando lesões pulmonares e no qual se empregou albendazol, durante um ano, sem grande sucesso.

## RELATO DO CASO

Paciente do sexo masculino, 48 anos, branco, vendedor, natural do Estado do Maranhão, mas procedente de Brasília, DF, cidade onde vive desde 1990.

Em fevereiro de 1996, procurou auxílio médico em hospital da rede pública de Brasília, queixando-se de tosse seca,

contínua, e dor torácica – manifestações que já duravam cerca de seis meses. Um radiograma do tórax revelou lesões nodulares, de tamanho variado, em ambos os pulmões. Com a hipótese de tumor maligno pulmonar metastático, foi ele então encaminhado ao Hospital Universitário de Brasília (HUB), para elucidação do achado radiológico.

Ao ser admitido no HUB, em 16/2/96, aparentava bom estado geral e referiu a tosse seca persistente como primeira expressão da doença. A ela seguiram-se a dor torácica, ventilatório-dependente, e dispnéia aos médios esforços. Referiu ainda um episódio de hemoptise, além de discreta perda de peso nos últimos meses. Negou febre ou sudorese noturna. Declarou ter sido tabagista moderado, mas decidiu abandonar o fumo quando a tosse se agravou. Possui um canil em casa, onde mantém e cria cães de caça.

O exame físico nada mostrou de anormal. Na ausência de linfonodomegalias ou visceromegalias, tornou-se difícil a localização da sede primária do suposto tumor. Uma ecografia abdominal revelou lesões hipodensas no lobo direito do fígado e um cisto renal à esquerda. Nos exames de labo-

ratório para admissão havia a destacar-se apenas leucocitose (14.300 leucócitos/mm<sup>3</sup>) e eosinofilia elevada (26%). A citologia do lavado brônquico, negativa para células neoplásicas, mostrou grande número de macrófagos e outras células da inflamação. Novo radiograma do tórax confirmou a presença de lesões nodulares confluentes, do tipo “bala de canhão”, esparsas pelos dois pulmões. Gasometria arterial: hipoxemia leve. A endoscopia digestiva alta e um clister opaco nada acusaram.

Em março, uma tomografia computadorizada do tórax e abdome registrou mais uma vez os múltiplos nódulos pulmonares e descobriu dois pequenos cistos aéreos no lobo superior do pulmão esquerdo. Quanto ao abdome, havia discretas lesões hipodensas e calcificações no lobo direito do fígado; outra lesão hipodensa, de contorno liso e conteúdo homogêneo, medindo 3,3cm de diâmetro, estava presente no rim esquerdo, porção posterior. As lesões pulmonares e hepáticas foram tidas como neoplásicas.

Na impossibilidade de confirmar-se o diagnóstico sugerido pelas imagens – o estudo citológico do escarro e lavado brônquico era consistentemente negativo para células tumorais –, decidiu-se recorrer a uma biópsia pulmonar a céu aberto, levada a cabo em 12 de março. O exame histológico revelou a natureza do processo – hidatidose policística pulmonar – pelo achado nos cortes de protoscóleces, alguns já calcificados, e restos da parede dos cistos.

A partir de 20 de março, foi o paciente tratado com albendazol, 400mg/dia, durante um mês, esquema repetido por prazo indeterminado, a intervalos de 15 dias sem administração da droga. Radiogramas feitos mensalmente, para controle do tratamento, não tinham identificado, até maio de 1997, mudanças apreciáveis nas lesões pulmonares.

## REFERÊNCIAS

1. D'Alessandro A, Moraes MAP, Raick AN. Polycystic hydatid disease in Brazil. Report of five new cases and a short review of other published observations. Rev Soc Bras Med Trop 1996;29:219-228.

## COMENTÁRIOS

O presente caso de hidatidose policística é o primeiro dessa doença encontrado no Distrito Federal. A maioria dos casos até agora descritos no Brasil procedia da região Norte, principalmente dos Estados do Acre, Pará, Amapá e Mato Grosso. Doença ligada a animais silvestres, seu achado no Distrito Federal implica a intervenção aí de algum fator estranho ao local. Como fonte de infecção serviu provavelmente um dos cães de caça, de procedência desconhecida, trazidos para o canil instalado pelo paciente em sua residência, ele próprio, outrora, um praticante da caça.

Não foi possível determinar a espécie responsável pela hidátide do caso, embora as suspeitas recaíssem sobre *E. vogeli*, a mais comum das duas espécies causadoras de hidatidose policística. A diferença entre as hidátides das quatro espécies do gênero *Echinococcus* tem por base principalmente as características dos ganchos ou acúleos – forma, tamanho, proporção relativa do cabo e guarda/lâmina –, vistos nos protoscóleces formados dentro dos cistos. Infelizmente, em cortes histológicos nem sempre é possível o estudo da morfologia dos acúleos. Para tanto, é melhor o emprego de preparações obtidas por compressão dos escóleces, mesmo depois de fixados<sup>(1)</sup>.

A administração, durante um ano, do albendazol não fez regredir as alterações radiológicas pulmonares. Apesar disso, o estado geral do paciente permaneceu bom, as manifestações respiratórias se atenuaram e, comparativamente, nos últimos radiogramas as lesões pareciam estacionárias.

O tratamento, tendo em conta os resultados obtidos com o albendazol por Meneghelli *et al.*<sup>(2)</sup>, deverá ser mantido por mais um ano.

2. Meneghelli UG, Martinelli ALC, Belluci AD, Villanova MG. Polycystic hydatid disease (*Echinococcus vogeli*). Treatment with albendazole. Ann Trop Med Parasitol 1992;86:152-156.