

Estenose benigna dos brônquios principais*

MANOEL XIMENES-NETTO¹, MARCOS AMORIM PIAULINO², ULISSES EDUARDO RAMIRO³, CLARICE F.G. SANTOS⁴

É descrito o caso de uma paciente de 37 anos de idade atendida em virtude de dispnéia progressiva com duração de 18 meses. O diagnóstico inicial foi de asma brônquica. Teve 10 episódios de pneumonia envolvendo principalmente a língula nos últimos sete anos. Dezesete anos antes da admissão foi submetida a intubação orotraqueal por 15 dias, devido a coma por meningite meningocócica. A broncofibroscopia revelou alargamento da carina e estenose dos brônquios principais, confirmado pela broncoscopia virtual. A estenose era mais acentuada e curta à direita (1cm) e menos cerrada e mais longa à esquerda (2cm). Foi submetida a ressecção da carina e anastomose do brônquio principal direito à traquéia e do brônquio principal esquerdo ao brônquio intermediário. Quinze meses depois do procedimento a paciente apresenta boa evolução clínica, radiológica e funcional. (*J Pneumol* 2001;27(6):345-348)

Bilateral benign mainstem bronchus stenosis

We report on a 37-year-old female patient who was first seen on account of a progressive dyspnea of 18 month's duration. Admission diagnosis was bronchial asthma. Over the past seven years, the patient has had seven pneumonia episodes involving mainly the lingular segment. Seventeen years prior to admission (1982) she was orally intubated for 15 days due to meningococcus meningitis and coma. Fiberoptic bronchoscopy revealed marked widening of the carina and stenosis of the main bronchi, confirmed by virtual bronchoscopy. The stenosis was shorter and more severe to the right side (1 cm) and longer and less severe on the left side (2 cm). The patient was submitted to carina resection and anastomosis of the right mainstem bronchus to the trachea and the left main bronchus to the bronchus intermedius. Fifteen months after surgery the patient shows good clinical, radiological and functional evolution.

Descritores – Estenose da carina. Estenose brônquios principais. Reconstrução da carina.

Key words – Carinal stenosis. Mainstem bronchus stenosis. Carinal reconstruction.

INTRODUÇÃO

Estenose traqueal é uma complicação que se tornou freqüente após o advento das modernas técnicas de ventilação mecânica para insuficiência respiratória. A origem das estenoses traqueais inclui trauma mecânico pelo tubo orotraqueal induzido pela alta pressão dos balonetes, infecção, hipotensão e sensibilidade para corpos estranhos, além de escape de produtos químicos pelo gás de

esterilização ou toxicidade pelo material usado nos tubos⁽¹⁾. A estenose dos brônquios principais, bilateral ou única, por outro lado, é um achado incomum, podendo ocorrer devido a vários processos inflamatórios, tais como tuberculose, policondrite recidivante, granulomatose de Wegener e mediastinite fibrosante⁽²⁾.

A doente do caso a ser descrito teve no passado (17 anos antes) um período curto de intubação orotraqueal devido ao coma por meningite meningocócica.

RELATO DO CASO

Uma paciente de 37 anos de idade foi atendida inicialmente em 3 de outubro de 1998 em função de cansaço iniciado havia 18 meses que se vinha acentuando pro-

* Trabalho realizado na Unidade de Cirurgia Torácica do Hospital de Base do Distrito Federal, Brasília, DF. Apresentado no *Toronto Refresher Course* da Universidade de Toronto, Toronto, Ontario, Canadá, Junho 1-3, 2000.

1. Professor Livre-Docente; Chefe da Unidade; Professor do Curso de Pós-graduação da Universidade de Brasília.
2. Cirurgião Torácico.

3. Residente.

4. Pneumologista.

Endereço para correspondência – Manoel Ximenes-Netto, SHIN QI 07, cj. 12, casa 21 – 71515-120 – Brasília, DF. E-mail: Ximenes@cd-graf.com.br

Recebido para publicação em 19/3/01. Aprovado, após revisão, em 20/7/01.

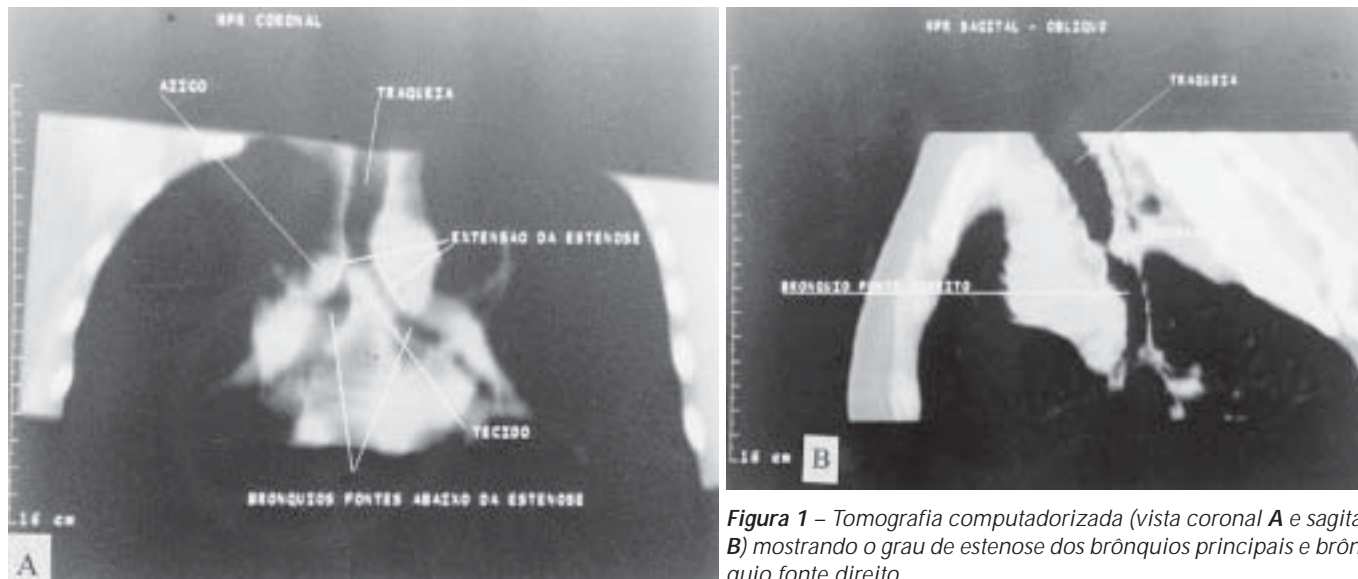


Figura 1 – Tomografia computadorizada (vista coronal A e sagital B) mostrando o grau de estenose dos brônquios principais e brônquio fonte direito

gressivamente até aos pequenos esforços e diminuía com a posição supina, sem resposta ao uso de broncodilatores, esteróides e antibióticos, recebendo o diagnóstico de asma. Em 1982 foi internada em outro hospital em virtude de meningite meningocócica, tendo sido admitida à unidade de terapia intensiva devido a falência respiratória e submetida a intubação orotraqueal durante 15 dias. Houve recuperação completa.

A partir de 1993, 11 anos depois da meningite, teve 10 episódios de pneumonia, envolvendo principalmente a língua. Os sinais vitais eram normais. A ausculta pulmonar revelou sibilos expiratórios e cornagem durante os períodos de dificuldade respiratória. A radiografia de tórax evidenciava fibrose em língua. A avaliação da função pulmonar era consistente com obstrução moderada ao fluxo aéreo não reversível ao uso de aerossol broncodilatador. Em 12 de março de 1999 foi submetida a fibrobroncoscopia, que demonstrou carina alargada e estenose cerrada do brônquio principal direito, intransponível ao aparelho Pentax 15 X. No lado oposto a estenose era mais longa, porém menos acentuada. Broncoscopia virtual confirmou os mesmos achados da broncofibroscopia (Figura 1).

Em 15 de outubro de 2000 foi submetida a toracotomia com entrada no 4º espaço intercostal direito. A porção distal da traquéia foi dissecada e seccionada e passado um tubo de calibre 6,5 para o brônquio fonte esquerdo para ventilação. A carina foi ressecada, o brônquio fonte direito anastomosado à traquéia e o brônquio fonte esquerdo suturado ao brônquio intermediário (Figura 2). A ventilação foi mantida, alternando a passagem do tubo traqueal para o brônquio principal direito ou esquerdo, dependendo da necessidade do momento.

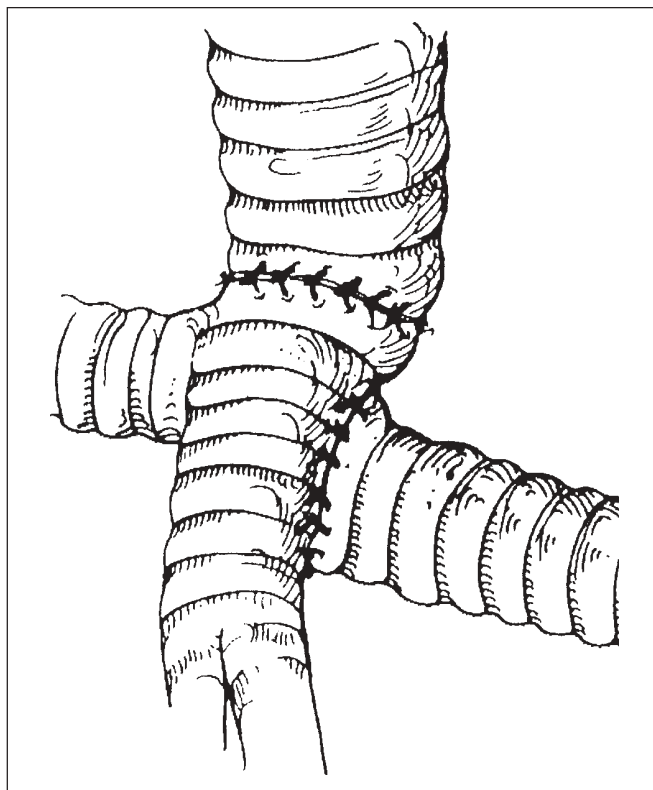


Figura 2 – Técnica utilizada na reconstrução da carina e brônquios principais, mostrando a anastomose do brônquio fonte direito à traquéia e o esquerdo ao brônquio intermediário

Um ano depois do procedimento, a broncoscopia virtual mostrou a nova carina e os brônquios principais permeáveis (Figura 3). A prova ventilatória mostrou aumento do volume expiratório forçado no 1º segundo de 1,12L

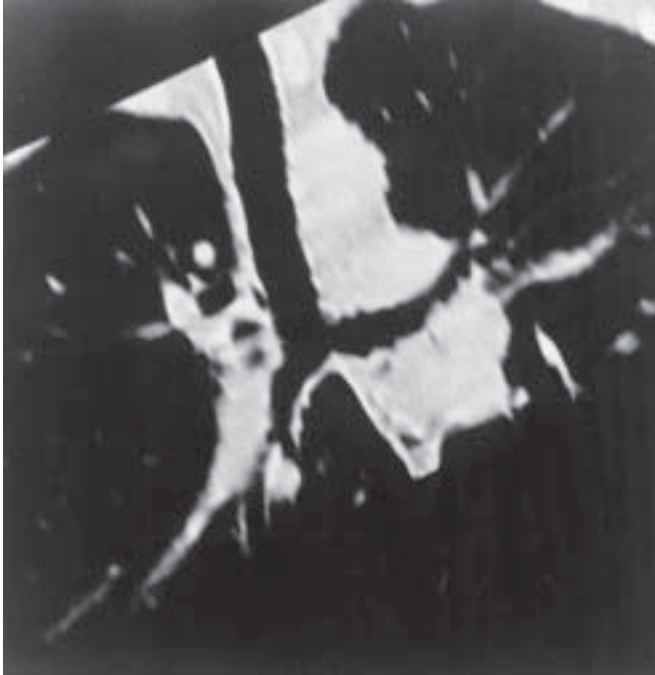

Figura 3 – Broncoscopia virtual evidenciando o resultado final pós-reconstrução da carina e brônquios principais

no pré-operatório para 1,78L no pós-operatório. A paciente voltou a exercer suas atividades habituais de dona-de-casa.

COMENTÁRIOS

A ressecção da carina e sua reconstrução constituem um dos problemas mais complexos em cirurgia torácica e quando executados com conservação de parênquima tornam a margem entre o sucesso e o fracasso mais estreita^(3,4). Não se sabe com certeza a extensão da carina e dos brônquios principais que podem ser removidos, permitindo a reconstrução da via aérea, mas, certamente, a ressecção não deve exceder 4cm^(4,5,9). Na maioria das vezes, a ressecção da carina é associada à retirada de parênquima pulmonar, seja o pulmão ou um lobo⁽⁶⁻⁸⁾. Na

REFERÊNCIAS

1. Grillo HC, Donahue. Post intubation tracheal stenosis. *Semin Thorac Cardiovasc Surg* 1996;8:370-382.
2. Bueno R, Wain JC, Wright CD, Moncure AC, Grillo HC, Mathisen DJ. Bronchoplasty in the management of low-grade airway neoplasms and benign bronchial stenosis. *Ann Thorac Surg* 1996;62:824-829.
3. Ximenes-Netto M. Carenoplastia sem circulação extracorpórea. *J Pneumol* 1986;12:15-20.
4. Mathisen DJ. Carinal reconstruction: techniques and problems. *Semin Thorac Cardiovasc Surg* 1996;8:403-413.
5. Jalal A, Jeyasingham K. Bronchoplasty for malignant and benign conditions: a retrospective study of 44 cases. *Eur J Cardiothorac Surg* 2000;17:370-376.
6. Ximenes-Netto M, Leal J, Miziara HL. Carcinossarcoma pulmonar. *JBM* 1981;40:51-53.
7. End A, Hollaus P, Pentsch A, et al. Bronchoplastic procedures in malignant and nonmalignant disease. Multivariate analysis of 144 cases. *J Thorac Cardiovasc Surg* 2000;120:119-127.
8. Maeda M, Nakamoto K O, Ohta M. Statistical survey of tracheobronchoplasty in Japan. *J Thorac Cardiovasc Surg* 1989;97:401-414.

experiência do Massachusetts General Hospital em 100 casos de broncoplastia para doenças “benignas” e conservação de parênquima, 22% eram devidas a estenose. Nesse grupo identificaram-se as seguintes etiologias: pós-operatória (7%), pós-traumática (6%), histoplasmose (4%), e inflamatória (3%), com mortalidade operatória de 2%. Outras séries relatam morbidade e mortalidade de até 16,9% e 29%, respectivamente⁽⁴⁾. Em nossa paciente não podemos determinar se a estenose brônquica bilateral foi iatrogênica (intubação orotraqueal, realizada 17 anos antes) ou idiopática, conforme relatado por Grillo *et al.*⁽¹⁰⁾. Esses autores descreveram 49 casos de estenose idiopática de traquéia excluindo aquelas devidas a traumatismo, iatrogênicas, infecciosas e processos inflamatórios específicos, mas, em nenhum deles houve comprometimento da carina ou brônquios principais.

Outras opções terapêuticas incluem procedimentos endoscópicos, tais como o uso de moldes, dilatação, criocirurgia ou laser⁽¹¹⁻¹⁴⁾. Os moldes podem ser usados nas estenoses brônquicas pós-transplante ou nos pacientes sem condição cirúrgica. Podem apresentar, como complicações, migração, impactação mucóide e formação de granuloma. A colocação de molde em estenose benigna deve ser sempre avaliada, após análise cuidadosa por cirurgiões experientes. A criocirurgia ou laser são mais indicados no tratamento de estenoses malignas, ressecção de pequenos granulomas ou de bandas fibrosas e têm o inconveniente de comprometer o tratamento cirúrgico definitivo. Essas formas alternativas combinam-se e, em nosso meio, são de custo elevado e têm sua utilização nas pessoas sem condições de operabilidade. No caso em questão de estenose benigna fibrosante, não conseguimos definir a causa exata de sua etiologia e o tratamento cirúrgico deve ser a primeira opção, desde que a estenose não envolva mais do que 4cm e o paciente tenha condições de submeter-se ao procedimento.

AGRADECIMENTOS

Ao Dr. Marcelo Canuto Natal, pela broncoscopia virtual; ao Dr. Moisés Sousa Santos e ao Dr. Marco Antonio de Oliveira, pela documentação endoscópica.

9. Mitchel JD, Mathisen DJ, Wright CD, et al. Clinical experience with carinal resection. *J Thorac Cardiovasc Surg* 1999;117:39-52.
10. Grillo HC, Mark EJ, Mathisen DJ, Wain JC. Idiopathic laryngotracheal stenosis and its management. *Ann Thorac Surg* 1993;56:80-87.
11. Martinez Ballarin JI, Diaz-Jimenez JP, Castro MJ, Moya JA. Silicone stents in the management of benign tracheobronchial stenosis. *Chest* 1996;109:626-629.
12. Marasso A, Gallo E, Massaglia GM, Onoscuri M, Bernardi V. Cryosurgery in bronchoscopic treatment of tracheobronchial stenosis. *Chest* 1993;103:472-474.
13. Shiraishi T, Okabayashi K, Kuwahara M, Yoneda Y, Ando K, Seigi, M. Y-shaped tracheobronchial stent for carinal and distal tracheal stenosis. *Surg Today* 1998;28:328-331.
14. Sheski FD, Mathur PN. Long-term results of fiberoptic bronchoscopic balloon dilation management of benign tracheobronchial stenosis. *Chest* 1998;114:798-800.