

Tuberculoma cerebral*

ELIZABETH CLARA BARROSO¹, TÂNIA REGINA BRÍGIDO DE OLIVEIRA², ANA MARIA DANTAS DO AMARAL³,
VALERIA GÓES FERREIRA PINHEIRO⁴, ANA LÚCIA DE OLIVEIRA SOUSA⁵

Relata-se o caso de paciente com crises convulsivas de início recente. A tomografia computadorizada cerebral evidenciou imagem sugestiva de lesão expansiva metastática frontoparietal direita. A investigação de tumor primário ou outra doença foi negativa e o exame histopatológico do tecido cerebral diagnosticou tuberculoma. As convulsões foram controladas com a associação de hidantoína 300mg/dia ao esquema específico, utilizado por 18 meses. A tuberculose do sistema nervoso central representa 5-15% das formas extrapulmonares e é reconhecida como de alta letalidade. Apresentação tumoral como a relatada é rara, particularmente em imunocompetentes. Quando tratada, pode ter bom prognóstico e deve entrar sempre no diagnóstico diferencial de massas cerebrais.

(*J Pneumol* 2002;28(1):55-8)

Cerebral tuberculoma

It is reported a case of a previously healthy man with seizures of sudden onset. A contrast head computerized tomogram (CT) showed a right frontoparietal expanding lesion suggesting to be metastatic. No prior disease was found on investigation. The histologic exam of the brain revealed tuberculoma. The seizures were controlled with Hidantoin 300 mg/day and antituberculosis chemotherapy for 18 months. Central nervous system tuberculosis (5-15% of the extrapulmonary forms) is highly lethal. The case reported herein is specially rare in immunocompetent patients. It may have good prognosis and should be considered in the differential diagnosis of brain tumours.

Siglas e abreviaturas utilizadas neste trabalho

H – Isoniazida
MT – Meningoencefalite tuberculosa
R – Rifampicina
SNC – Sistema nervoso central
TB – Tuberculose
TC – Tomografia computadorizada
Z – Pirazinamida

Descritores – Tuberculoma intracraniano. Tuberculose do sistema nervoso central. Diagnóstico.

Key words – Intracranial tuberculomas. Central nervous system tuberculosis. Diagnosis.

INTRODUÇÃO

No final do século XIX e primeiras décadas do século XX, o tuberculoma cerebral tinha incidência alta entre lesões expansivas intracranianas, mesmo em países desenvolvidos. Essa incidência caiu de 30 para 3% na metade do século XX devido à introdução da quimioterapia antituberculose⁽¹⁾. A tuberculose (TB) do sistema nervoso central (SNC) contribui com 5 a 15% dos casos extrapulmonares sendo reconhecida como a de maior potencial de letalidade. A TB do SNC pode ser classificada em três categorias clínicas: meningoencefalite tuberculosa ou, como é mais conhecida, meningite tuberculosa (MT), tuberculoma cerebral e aracnoidite espinhal⁽²⁾.

Nos países subdesenvolvidos e em desenvolvimento, as taxas de MT são elevadas, 5 a 12% do total de casos. Na Índia, lesões intracerebrais que ocupam espaço ainda mantêm incidência de 20 a 30%⁽³⁾. No Brasil a MT corres-

* Trabalho realizado no Ambulatório de Tisiologia do Hospital de Messejana, da Secretaria de Saúde do Estado do Ceará.

1. Mestre em Medicina Clínica; Pneumologista.
2. Pneumologista do Ministério da Saúde – Hospital de Messejana.
3. Pneumologista do Ministério da Saúde – Centro de Saúde D. Libânia.
4. Mestre em Pneumologia; Professora Assistente de Pneumologia – Departamento de Medicina Clínica da Universidade Federal do Ceará.
5. Enfermeira da Secretaria de Saúde do Estado do Ceará.

Endereço para correspondência – Elizabeth Clara Barroso, Rua Fonseca Lobo, 50, apto. 402 – 60175-020 – Fortaleza, CE. Tel./Fax: (85) 267-1557; E-mail: vbarroso@fortalnet.com.br

Recebido para publicação em 10/5/01. Aprovado, após revisão, em 30/10/01.



Figura 1 – Formação hipodensa, de contorno digitiforme, com captação nodular central do meio de contraste, localizada nos lobos frontoparietais direitos, medindo 5,5 x 4,8cm. A lesão determinava apagamento dos sulcos e fissuras cerebrais adjacentes sem desvio da linha média. Sistema ventricular e cisternas da base anatómicas. Fossa posterior sem anormalidades. Lesão expansiva frontoparietal direita de aspecto neoplásico (lesão metastática?)

ponde a 5% dos casos notificados de TB⁽⁴⁾. Nos países industrializados essa forma corresponde a 0,15% a 0,18% dos casos⁽⁵⁾.

Os autores apresentam um caso de tuberculoma cerebral em paciente imunocompetente, sem história de uso de drogas ou outras doenças e sem evidência de tuberculose em outro sítio.

O objetivo deste relato é mostrar a versatilidade de apresentação da tuberculose através dessa forma incomum, pseudotumoral, de acometimento do sistema nervoso central, ressaltando que ela deverá sempre entrar no diagnóstico diferencial das massas cerebrais.

RELATO DO CASO

Homem de 37 anos, auxiliar operacional para serviços diversos, procedente de Fortaleza. Iniciou de modo abrupto com quadro convulsivo e procurou emergência neurológica para esclarecimento diagnóstico. A radiografia simples do tórax e demais exames foram normais.

Submeteu-se à eletroencefalografia digital, que revelou alguns surtos de ondas lentas na região central e parietal direita, e à tomografia computadorizada (TC) cerebral, que

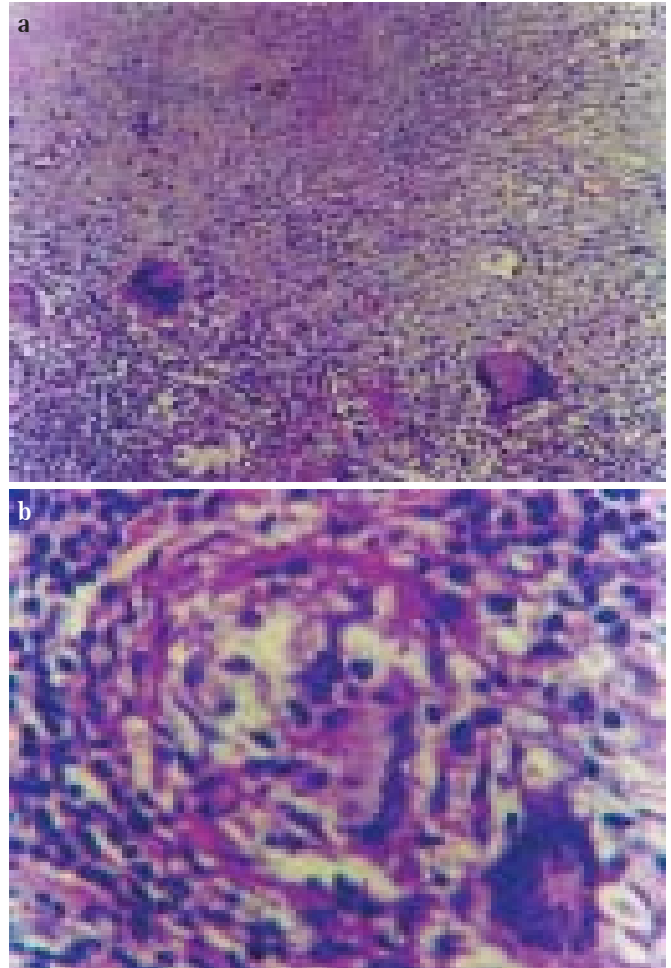


Figura 2 – Cérebro sediando processo inflamatório crônico granulomatoso, com extensões de necrose caseosa, marginada por células epitelióides e gigantes tipo Langhans e corpo estranho, além de halo linfocitário – HE, 100x (a) e 400x (b).

foi sugestiva de lesão expansiva metastática baseada na observação de formação hipodensa, de contornos digitiformes, com captação nodular central do meio de contraste, localizada nos lobos frontoparietais direitos, medindo 5,5 x 4,8cm. A lesão determinava apagamento dos sulcos e fissuras cerebrais adjacentes sem desvio da linha média. Sistema ventricular e cisternas da base eram anatómicos e fossa posterior sem anormalidades (Figura 1). O paciente foi submetido a craniotomia diagnóstica devido a provável neoplasia metastática sugerida pelo aspecto tomográfico observado.

O exame histopatológico do tecido cerebral revelou processo inflamatório crônico granulomatoso, com extensões de necrose caseosa, marginada por células epitelióides e gigantes tipo Langhans e corpo estranho, além de halo linfocitário, caracterizado como tuberculoma

cerebral (Figura 2). Com esse resultado, o paciente foi encaminhado ao Hospital de Messejana para início e acompanhamento do tratamento específico. Foi iniciado esquema 1 (rifampicina (R) 600mg/dia, isoniazida (H) 400mg/dia e pirazinamida (Z) 2g/dia) associado ao uso de hidantoína 300mg/dia.

A investigação imunológica nada revelou: PPD = não reator; VDRL = não reagente; sorologia anti-HIV não reagente; contagem de linfócitos T = 74% (65-75%) e B = 15% (15-30%); CD₄ = 834/mm³ (60% [35-60%]); CD₈ = 278mm³ (20% [20-30%]); relação CD4/CD8 = 3,0 (1,1-3,0); C1q = 196,00mg/dl (122-208mg/dl), C3 = 121,90mg/dl (84,00-193,00mg/dl); C4 = 28,40mg/dl (16,00-45,00mg/dl); proteinograma e eletroforese das proteínas: albumina = 3,89g/dl (3,5-5,5g/dl); gama 1,51g/dl (0,80-1,60g/dl); beta = 0,97g/dl (0,60-1,1g/dl); alfa 1 = 0,18g/dl (0,20-0,4g/dl); alfa 2 = 0,75g/dl (0,3-0,7g/dl); IgM = 280,40mg/dl (80-310mg/dl); IgG = 1.392,90mg/dl (650-1.500mg/dl) foram normais e IgE = 945,32mg/dl (até 160UI/ml) encontrava-se elevada.

O tratamento foi mantido por 18 meses. A Z foi suspensa após dois meses, a R após 12 meses e a H aos 18 meses. O paciente evoluiu bem, com controle do quadro convulsivo, ficando com pequena seqüela motora pós-cirúrgica. Mantém-se em uso de hidantal 100mg 3x dia.

DISCUSSÃO

A meningoencefalite está presente em 95% dos casos em que há envolvimento do SNC pela tuberculose. Essa forma tem sido considerada como uma complicação precoce da primoinfecção tuberculosa porque, apesar de incidir em qualquer idade, a faixa de zero a quatro anos é a mais freqüentemente acometida⁽⁶⁾.

A lesão meníngea ocorre geralmente por contigüidade de um foco tuberculoso cerebral latente ou, mais raramente, de um foco localizado em vértebras, mastóide ou plexo coróide implantado por ocasião da disseminação hematogênica conseqüente à primoinfecção⁽⁶⁾.

O quadro clínico na maioria dos casos tem início de forma insidiosa, quase sempre precedido por infecções virais como sarampo. Essa forma de prognóstico sempre reservado traduz redução da resposta imunológica⁽⁶⁾. A sintomatologia inicial quase sempre é geral e inespecífica, depende da localização da lesão e pode simular qualquer outro quadro infeccioso. A cefaléia é o sintoma mais freqüente e observado em 80% dos casos⁽⁷⁾. Raramente, o quadro abre-se com convulsões ou sintomas neurológicos localizados. A seguir, surgem sinais de comprometimento cerebral exteriorizados por irritação meníngea, hipertensão intracraniana ou sinais de lesões em nervos cranianos (ptose palpebral, estrabismo). Nessa fase, podem surgir ainda sinais de encefalite. No período termi-

nal ficam evidentes os déficits neurológicos focais ou generalizados, descerebração, alterações respiratórias e/ou cardíacas, alterações de consciência e coma⁽⁶⁾.

Os tuberculomas cerebrais podem ser solitários ou múltiplos⁽⁵⁾. Não há concordância entre os autores sobre qual forma é mais freqüente⁽⁷⁾. No artigo de revisão de Artico *et al.*, de 21 casos, 19 (90%) foram de lesões solitárias; todos os casos eram pacientes HIV (-)⁽⁸⁾.

Estatisticamente, 2/3 dos tuberculomas localizam-se no cerebelo e 1/3 nos hemisférios cerebrais e, dentre os de localização hemisférica, o predomínio ocorre nos lobos frontais e parietais⁽⁹⁾. O presente caso apresentou-se com massa frontoparietal direita. Qualquer outra localização intracerebral é possível, algumas com características radiológicas e até mesmo transoperatórias que mimetizam outras lesões, como gliomas ou meningiomas. Como em outros casos descritos na literatura, o paciente foi para cirurgia com suspeita tomográfica de neoplasia^(9,10). Em 1998, Lana e Barbosa publicaram uma série de 70 casos de síndrome do seio cavernoso, dos quais, um era causado por tuberculoma no seio cavernoso⁽¹¹⁾.

Tuberculomas não apresentam sinais específicos à pneumoencefalografia ou à angiografia cerebral⁽⁸⁾. Quanto à tomografia computadorizada (TC) cerebral, a lesão pode apresentar-se de forma redonda ou lobulada, imagem sólida com densidade variável, na qual, após a administração do contraste, pode ser observada alguma irregularidade na espessura da parede. A presença de calcificação central associada a anel de intensificação da lesão é considerada típica de tuberculoma, embora não seja achado freqüente. Edema perilesional pode ser visto em lesão recente⁽¹²⁾. Tentar diferenciar granulomas é difícil, mas algumas características são próprias de determinadas lesões. Na sarcoidose, os granulomas vistos à TC não possuem a hipodensidade central do caseum, sendo lesões homogêneas e com mínimo edema em torno. Um halo de edema afasta o diagnóstico de sarcoidose⁽¹³⁾.

A ressonância nuclear magnética com Gd-GDTA é o exame de escolha para detecção de envolvimento cerebral mínimo^(6,14). Biópsia estereostática pode ser indicada em alguns casos, mas esse procedimento pode promover a disseminação da doença.

Múltiplas lesões não têm indicação cirúrgica, exceto em caso de hidrocefalia aguda. Segundo Artico *et al.*, a opção cirúrgica deve ser defendida em todos os casos sintomáticos de lesão solitária⁽⁸⁾.

É interessante ainda relatar a possibilidade de expansão paradoxal de lesões de tuberculose cerebral durante a quimioterapia antituberculose⁽¹⁵⁾.

Concluindo, o diagnóstico de tuberculose deve ser sempre lembrado em formas nodulares ou pseudotumorais cerebrais, inclusive nos pacientes imunocompetentes e sem história de doença tuberculosa em outro sítio.

REFERÊNCIAS

1. Colli BC, Martelli N, Assirati Junior JA, Machado HR, Chimelli, Figueiredo JFC. Tuberculomas cerebrais. *J Bras Neurocirurg* 1993;4:55-64.
2. Pgnatar ACC, Rodrigues GA. Meningite tuberculosa. In: Prado FC, Ramos JR, eds. *Atualização terapêutica*. 18ª ed. São Paulo: Artes Médicas, 1977;11-2.
3. Onay D, Orta JJ, Quero CE, Rojas MM, Lopez CC, Diaz MV. Tuberculoma cerebral: reporte de um caso. *Arch Hosp Vargas* 1996;38:167-70.
4. Rosemberg J. Tuberculose do sistema nervoso central. In: Tarantino AB, ed. *Doenças pulmonares*. 4ª ed. Rio de Janeiro: Guanabara-Koogan, 1997;17:367-9.
5. Tiel R, Rosenblum ML. Chronic granulomatous lesions: tuberculosis, leprosy, sarcoidosis. In: Wilkins RH, Rengachary SS, eds. *Neurosurgery*. New York: McGraw-Hill, 1996;3341-50.
6. Branco BPC, Oliveira BB, Medeiros JBG, Araújo TNS. Meningoencefalite tuberculosa: observação de um caso incomum. *Pulmão (RJ)* 2000;9:77-84.
7. Hejazi N, Hassler W. Multiple intracranial tuberculoma with atypical response to tuberculostatic chemotherapy, review of the literature and own experience. *Acta Neurochir (Wien)* 1997;139:194-202.
8. Artico M, De Caro GMF, Carloia S, Salvati M, D'Ambrosio M, Delfini R. Advances in diagnosis, treatment and prognosis of intracerebral tuberculomas in the last 50 years. Report of 21 cases. *Neurochirurgie* 1999;45:129-33.
9. Costa FAO, Silva SHF, Fabião Neto OM, Jorge VM, Silva MMG, Balzano PC. Tuberculoma cerebral simulando neoplasia. *Arq Bras Neurocirurg* 1995;14:152-5.
10. Fath-Ordoubadi F, Lane RJ, Richards PG. Histological surprise: callosal tuberculoma presenting as malignant glioma. *J Neurol Neurosurg Psychiatry* 1997;63:98-9.
11. Lana MA, Barbosa AS. Síndrome do seio cavernoso: estudo de 70 casos. *Arq Bras Oftalmol* 1998;61:635-9.
12. Jinkins JR. Computed tomography of intracranial tuberculosis. *Neuroradiology* 1991;33:126-35.
13. Vilela Filho O, Mota LACR, Fernandes SO, Mendonça JLF, Vilela MIOP, Santos BG, Forage Filho M. Granulomas e tumores cerebrais. *Arq Bras Neurocirurg* 1990;9:87-95.
14. Eide FF, Gean AD, So YT. Clinical and radiographic findings in disseminated tuberculosis of the brain. *Neurology* 1993;43:1427-9.
15. Andrade Filho AS, Gomes AG, Lemos ACM, Neves MC, Souza YMA, Pereira SLA, Souza APQU, Santos PL. Expansão paradoxal de lesões de tuberculose cerebral durante o uso de tuberculostáticos. *Arq Neuropsiquiatr* 1999;57:471-5.