

## Toxoplasmose com comprometimento pulmonar\*

CLAUDIO LUIZ VIEGAS<sup>1</sup>, ANDREA M. SANTOS<sup>2</sup>, ANDRÉ CAMURÇA DE ALMEIDA<sup>3</sup>,  
ARIVALDO ARAÚJO TEIXEIRA<sup>4</sup>, MELANIO DE PAULA BARBOSA<sup>1</sup>

Os autores relatam um caso de comprometimento pulmonar por *T. gondii*, em homem de 57 anos. O diagnóstico foi realizado por meios sorológicos, após exaustiva avaliação clínico-radiológica. São discutidas as variantes clínicas de polimiosite apresentadas pelo paciente e o comprometimento do aparelho respiratório, tendo em vista as poucas citações desta entidade na literatura médica brasileira.

(*J Pneumol* 2002;28(4):241-243)

### *Toxoplasmosis with pulmonary collapse*

*The authors describe a case of pulmonary collapse by T. gondii, in a 57 year-old man. Diagnosis was made by serology after an exhaustive clinical radiological evaluation. The clinical variants of polymyositis and of the respiratory system collapse presented by the patient are discussed considering the small number of references to this entity in the Brazilian medical literature.*

*Descritores* – Toxoplasmose. Toxoplasmose pulmonar. Polimiosite por toxoplasmose.

*Key words* – Toxoplasmosis. Pulmonary toxoplasmosis. Toxoplasmic polymyositis.

### INTRODUÇÃO

A toxoplasmose é uma zoonose de distribuição cosmopolita, causada pelo protozoário *Toxoplasma gondii*, com altas taxas percentuais de infecção em humanos e variações que diferem segundo os hábitos culturais e condições econômicas das populações estudadas<sup>(1)</sup>.

Dados da literatura mostram que há prevalência da infecção de mais de 50% em vários grupos populacionais. Na Europa e em várias regiões da América Latina, relatórios epidemiológicos evidenciam prevalência superior a 90% a partir da quarta década de vida<sup>(2)</sup>. Nos Estados Unidos, entre 30 e 40% da população já foram infecta-

dos pelo *T. gondii* até a idade de 50 anos; a maioria não sabia ser portadora da doença<sup>(3)</sup>. No Brasil não temos dados precisos sobre a incidência dessa patologia, mas acredita-se que entre a população rural os níveis são mais elevados do que possamos supor, trazendo em muitas ocasiões dificuldades técnicas em diagnosticar com precisão sintomas relacionados. Estudos realizados em Goiás, em 1972, mostraram índice de positividade de 48,6% pelo método de Sabin-Feldman, entre pessoas aparentemente saudáveis<sup>(4)</sup>. Na atualidade, a toxoplasmose pode ser agrupada em quatro grandes síndromes: infecção congênita, coriorretinite, infecção adquirida em imunocompetente e infecção em imunodeprimido.

Nos humanos, a toxoplasmose adquirida na vida pós-natal apresenta-se com curso benigno, sendo geralmente assintomática no imunocompetente. Devido à persistência do *T. gondii* na forma de cisto, a evolução crônica dessa doença pode apresentar reativação no decorrer de uma imunossupressão<sup>(5)</sup>. Ao disseminar-se sistemicamente, manifesta-se na maioria das vezes através de infartamento ganglionar cervical. Quando a linfadenopatia é generalizada, pode ser confundida com neoplasia, principalmente quando o indivíduo tem mais de 50 anos de idade. As dificuldades diagnósticas aumentam consideravelmente quando a doença se manifesta com miocardite<sup>(6)</sup>, encefalite<sup>(7)</sup>, polimiosite<sup>(8)</sup> ou pneumonite<sup>(9)</sup>.

### RELATO DO CASO

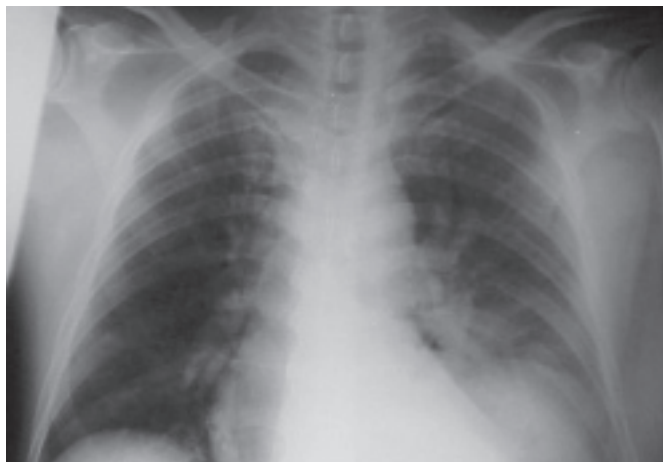Homem branco de 57 anos, não tabagista, morador da zona rural do Estado do Pará, criador de cavalos e outros animais, com relato de ingestão de carnes cruas,

\* Trabalho realizado na Unidade de Pneumologia do Hospital de Base do Distrito Federal.

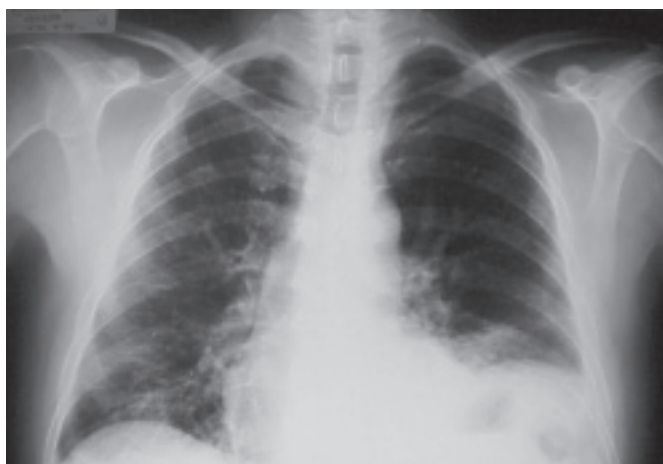1. Preceptor de Pneumologia do Hospital de Base do DF; Docente da Escola Superior de Ciências Médicas de Brasília-FEPECS.
2. Médica-Residente de Pneumologia.
3. Médico-Residente de Gastroenterologia.
4. Médico Radiologista e consultor convidado do Hospital de Base do DF.

Endereço para correspondência – Cláudio Luiz Viegas, SHIN-QI 3/ conj. 5/casa 21 – 71505-250 – Brasília, DF. Tel. (61) 577-3250.

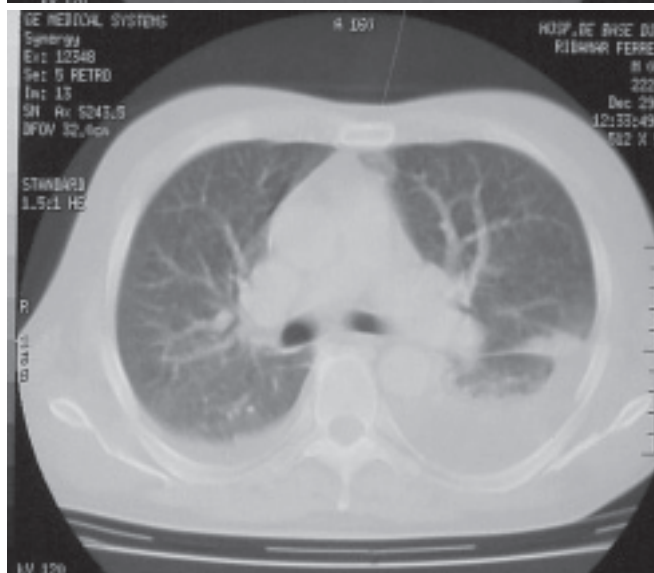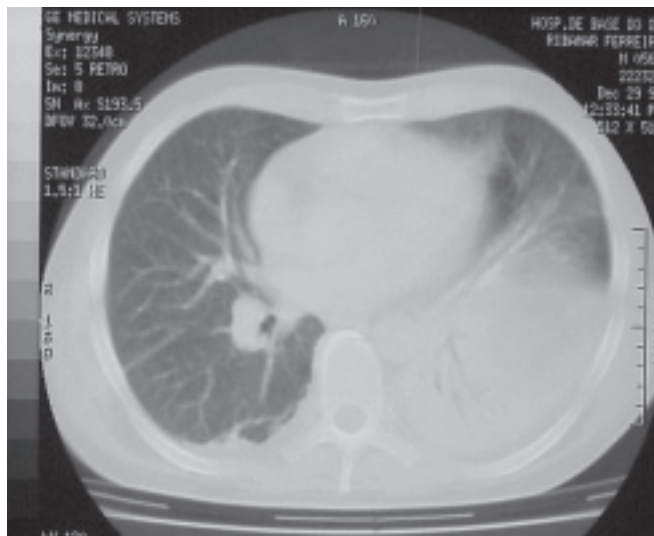
Recebido para publicação em 16/1/02. Aprovado, após revisão, em 29/5/02.



**Figura 1** – Radiografia frontal de tórax. Elevação de cúpula diafragmática esquerda. Opacificação da base pulmonar esquerda em parte do LIE.



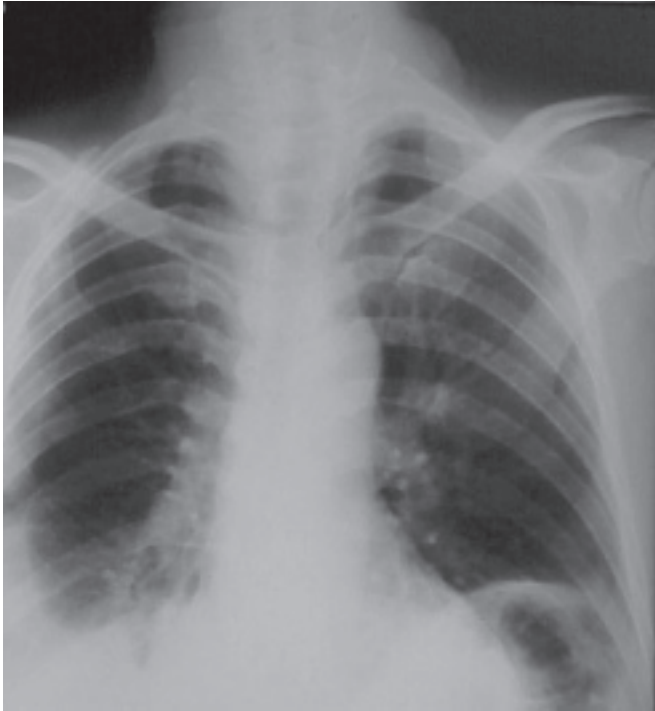**Figura 2** – Radiografia frontal de tórax – cinco dias após figura 1. Elevação de cúpula frênica esquerda associada a consolidação basal. Há opacidades lineares em base direita.



**Figura 3** – Tomografia computadorizada de tórax – oito dias após figura 2. Consolidação em base esquerda, associada a derrame pleural, com derrame pleural à direita de menor volume.

foi internado por traumatismo no membro superior esquerdo. Após 15 dias passou a apresentar febre diária, artralgias, mialgias, cefaléia, anorexia, perda de peso e dispnéia progressiva. Havia relato também do uso recente de nove ampolas de dipropionato de betametasona, para combater uma dor lombar crônica. Ao exame mostrava-se apático, emagrecido, febril (38°C). A ausculta pulmonar evidenciava diminuição do murmúrio vesicular em base pulmonar esquerda, acompanhada de crepitações no mesmo lado. Coração com ritmo regular. FC = 102bpm. PA = 120 x 90mmHg. Palpação dolorosa da região hepática. Hemograma com série vermelha normal e 22.800 leucócitos/mm<sup>3</sup> (0-1-0-0-11-55-28-5). TGO = 197UI; TGP = 259UI; LDH = 1.288UI. Gasometria ar-

terial em repouso: pH = 7,39; pCO<sub>2</sub> = 35mmHg; pO<sub>2</sub> = 74mmHg; HCO<sub>3</sub> = 21mmol/L; BE = -3; SatO<sub>2</sub> = 94%. Durante a internação houve acentuação da astenia, comprometendo a deambulação. A eletromiografia demonstrou polimiosite e polineuropatia axonal. RX de tórax = infiltrado em base pulmonar esquerda, com elevação da cúpula diafragmática (Figuras). O quadro de comprometimento respiratório evoluiu na primeira semana, pois, além das condensações, desenvolveu derrame pleural bilateral. A punção pleural revelou um líquido serossanguinolento com os seguintes resultados: glicose = 48mg/dl; proteínas = 2,6g/dl; LDH = 549U/l. Ante a gravidade do caso,



**Figura 4** – Radiografia frontal de tórax – 38 dias após figura 3. Moderado derrame pleural à direita. Elevação de cúpula diafragmática esquerda. Regressão praticamente completa da consolidação em base esquerda.

foram solicitadas sorologias para diversas patologias, apresentando-se positiva para a toxoplasmose, com IgG = 254UI/ml e IgM = 8,81UI/ml. Não houve conduta terapêutica para polimiosite. O paciente apresentou melhora do quadro clínico ao ser introduzida sulfadiazina – 4g/dia, piremetamina – 50mg/dia e ácido fólico, tendo alta hospitalar e controle ambulatorial satisfatório.

## COMENTÁRIOS

A toxoplasmose pulmonar é rara. Entretanto, nos indivíduos imunocomprometidos deve fazer parte do diagnóstico diferencial dos processos intersticiais. Nos imunocompetentes o diagnóstico geralmente não é aventado com suficiente frequência, causando perplexidade quando a sorologia se mostra elevada. Por outro lado, na necropsia, o toxoplasma dificilmente é encontrado nas lesões, porque é pouco corado pelo HE e a resposta inflamatória celular pode ser suprimida muitas vezes por uma terapia esteróide e citotóxica<sup>(10)</sup>.

Há descrições de infiltrados pulmonares associados à infecção toxoplasmática e McCabe *et al.*<sup>(11)</sup>, em amplo artigo de revisão, relatam 107 casos de pacientes com

linfadenopatias, ocasionadas por infecção por *T. gondii* de difícil diagnóstico, associadas a diversas patologias. Destacam-se os casos associados a hepatite, polirradiculoneurite, pericardite e pneumonite, com quadros graves de disseminação, sendo alguns diagnosticados somente em autópsias<sup>(11)</sup>.

Polimiosite e dermatomiosite também são descritas como fatores importantes de exteriorizações clínicas da doença<sup>(8,12)</sup>. Em relação ao hemograma, a literatura mostra que a presença de leucocitose com linfocitose, linfocitose relativa ou atipia linfocitária não é incomum. Os homens são os que apresentam mais complicações tardias. Nas mulheres a disseminação da doença é mais difícil, provavelmente por realizarem exames preventivos durante a gravidez.

É possível que a forma de apresentação clínica deste paciente tenha ocorrido pelo uso prévio e prolongado de corticosteróide.

Reconhecidamente, são raros os casos de disseminação com complicações pulmonares. Mas tendo em vista a alta prevalência de toxoplasmose na população de nosso país, deve o profissional de saúde estar atento a esses sintomas, que poderão levar o paciente à morte, se não diagnosticados a tempo de receber correta medicação.

## REFERÊNCIAS

1. Feldman HA. Toxoplasmosis. N Engl J Med 1968;279:1370-5.
2. Contreras MC, Schenone H, Salinas P, Sandoval L, Rojas A, Villarroel F, et al. Seroepidemiology of human toxoplasmosis in Chile. Rev Inst Med Trop São Paulo 1996;38:431-5.
3. Krick JA, Remington JS. Toxoplasmosis in adult. N Engl J Med 1978; 298:550-3.
4. Fernandes WJ, Barbosa W. Toxoplasmosis in Goiás. Comparison of the results of the Sabin-Feldman dye test in clinical and epidemiologic surveys. Rev Pat Trop 1972;1:29-38.
5. Bonametti AM, Passos JN, Silva EM, Bortoliero AL. Outbreak of acute toxoplasmosis transmitted through the ingestion of ovine raw meat. Rev Soc Bras Med Trop 1997;30:21-5.
6. Cunningham T. Pancarditis in acute toxoplasmosis. Am J Clin Pathol 1982;78:403-5.
7. Bouchez B, Poirriez J, Arnott GE, Fourrier F, Chopin C, Blondel M. Acute polyradiculoneuritis during toxoplasmosis. J Neurol 1985;231: 347-51.
8. Topi GC, D'Alessandro L, Catricala C, Zardi O. Dermatomyositis-like syndrome due to Toxoplasma. Br J Dermatol 1979;101:589-91.
9. Wilkinson EE. The radiologic aspects of toxoplasmosis J Am Med Womens Assoc 1973;28:76-80.
10. Ruskin J, Remington JS. Toxoplasmosis in the compromised host. Ann Intern Med 1976;84:193-9.
11. McCabe RE, Brooks RG, Dorfman RF, Remington JS. Clinical spectrum in 107 cases of toxoplasmic lymphadenopathy. Rev Infect Dis 1987;9:754-74.
12. Rowland LP, Greer M. Toxoplasmic polymyositis. Neurology 1961; 11:367-70.