

# Pneumonite intersticial em paciente sob tratamento com leflunomide: toxicidade da droga?\*

## Interstitial pneumonia in a patient undergoing treatment with leflunomide: drug-induced toxicity?

JONATAS REICHERT<sup>1</sup> (TE SBPT), ADRIANE REICHERT<sup>2</sup>, LUCI IOLANDA BENDHACK<sup>1</sup> (TE SBPT), LUCIA DE NORONHA<sup>3</sup>, DANTE ESCUISSATO<sup>4</sup>, ACIR RACHID FILHO<sup>5</sup>

O leflunomide é uma droga anti-reumática com ação imunomoduladora. Pneumonia intersticial granulomatosa nunca foi descrita com o uso de leflunomide. Relata-se o caso de uma mulher de 33 anos que apresentou dor torácica, emagrecimento e síndrome infecciosa respiratória no quinto mês de monoterapia com leflunomide para artrite reumatóide, progredindo para insuficiência respiratória no sexto mês. A radiografia de tórax revelou infiltrado pulmonar intersticial e alveolar bilateral predominando em lobos superior e médio, micronódulos esparsos e ausência de alterações mediastinais. Suspendeu-se o leflunomide. Após a resolução da infecção persistiram lesões intersticiais retículo-nodulares predominantemente na periferia dos terços superiores do pulmão direito e terço médio do pulmão esquerdo, entremeadas por padrão de vidro fosco em lobos superiores. Biópsia pulmonar a céu aberto revelou granulomas tuberculóides sem necrose central. Foi realizada extensa investigação etiológica, que resultou negativa. Ocorreu resolução espontânea do quadro após quatro meses. O quadro sugere que as manifestações pulmonares neste caso foram causadas pelo leflunomide. (*J Pneumol* 2003;29(6):395-400)

Leflunomide is an anti-rheumatic drug with immunomodulating effects. Granulomatous interstitial pneumonia has never been described in association with the use of this drug. We report the case of a 33-year-old female patient who presented with chest pain, weight loss and pulmonary infectious syndrome during the fifth month of monotherapy with leflunomide for rheumatoid arthritis, which advanced to respiratory insufficiency in the sixth month. Radiologic findings revealed pulmonary interstitial infiltrates, as well as bilateral alveolar infiltrates (mainly in the upper and medium lobes) and scattered micronodules. However, no mediastinal abnormalities were detected. Leflunomide was suspended. After resolution of the infection, interstitial reticulonodular lesions persisted, predominantly in the upper 2/3 of the right lung and in the center of the left lung, interspersed with a ground-glass pattern in the superior lobes. Surprisingly, pulmonary biopsy revealed tuberculoid granulomas without caseous necrosis. A thorough etiological investigation was carried out, but no etiologic agent was identified. After four months, the condition spontaneously and completely disappeared. This profile suggests that the pulmonary complications seen in this case were the result of leflunomide use.

*Descritores* – Doenças pulmonares intersticiais/induzido quimicamente. Pulmão/efeito de drogas.

*Key words* – Lung diseases, interstitial/chemically induced. Lung/drugs effects.

### INTRODUÇÃO

Os pulmões são locais de captação, acúmulo e metabolismo de numerosas substâncias químicas (endógenas e exógenas) e sítios frequentes de reações adversas a dro-

gas.<sup>(1-3)</sup> As ações sobre os sistemas oxidante-antioxidante, imunológico, proteolítico e de reparo da matriz têm sido revisadas, embora a patogenia exata da maioria des-

\* Trabalho premiado como “Melhor Relato de Caso” no XXXI Congresso Brasileiro de Pneumologia e Tisiologia – Outubro/2002, São Paulo.

1. Médico Pneumologista. Título de especialista pela Sociedade Brasileira de Pneumologia e Tisiologia.
2. Doutoranda de Medicina.
3. Professora Adjunta do Departamento de Patologia.
5. Professor Assistente da Disciplina de Radiologia.

6. Professor Adjunto da Disciplina de Reumatologia. Presidente da Sociedade Paranaense de Reumatologia.

*Endereço para correspondência* – Dr. Jonatas Reichert, Rua Padre Anchieta, 1.846, sala 1.003, Edifício Biocentro – Champagnat – 80730-000 – Curitiba, PR. Tel.: (41) 335-9588; fax: (41) 336-1206; e-mail: jreichert32@hotmail.com

**Recebido para publicação em 28/4/03. Aprovado, após revisão, em 30/7/03.**

sas reações seja desconhecida. Entre as síndromes clínicas de apresentação de reação adversa a drogas estão: edema, hipertensão e hemorragia pulmonar, doença intersticial crônica, infiltrado pulmonar agudo, síndrome da angústia respiratória do adulto, bronquiolite obstrutiva, derrame pleural e broncoespasmo.<sup>(4)</sup>

A pneumonia intersticial granulomatosa relacionada a drogas foi descrita como sendo mais comumente relacionada ao uso de carbamazepina, de metotrexato e de sulfasalazina.<sup>(4)</sup> O leflunomide é uma droga anti-reumática recente com ação imunomoduladora. Pneumonia intersticial granulomatosa nunca foi descrita com o uso de leflunomide.

## RELATO DO CASO

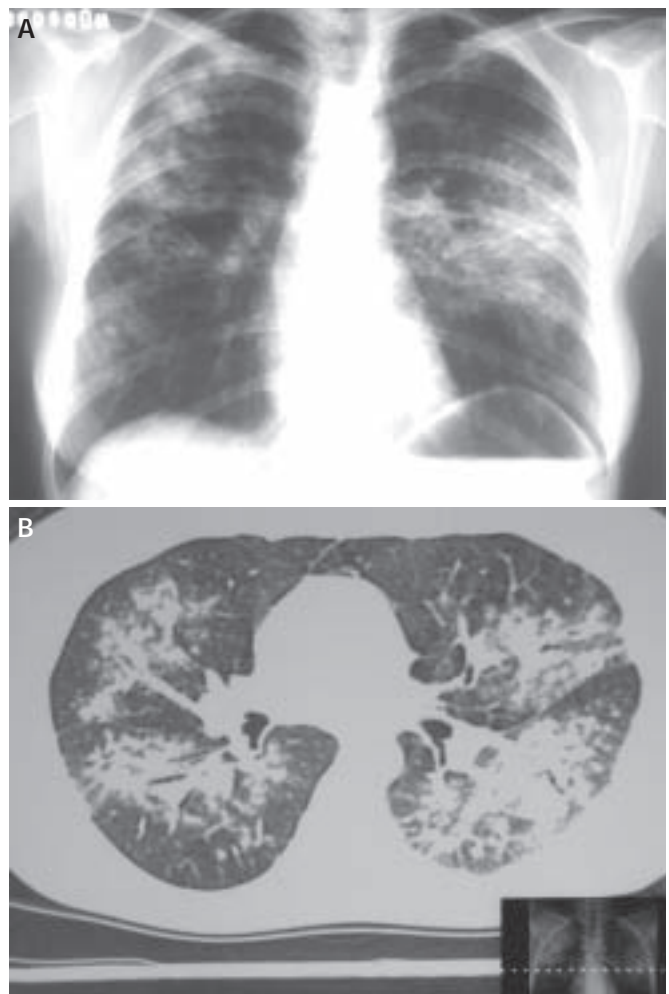
Uma paciente de 33 anos com dor torácica e emagrecimento havia um mês evoluiu com insuficiência respiratória e síndrome infecciosa. Apresentava antecedentes de artrite reumatóide e uso de monoterapia específica com leflunomide havia seis meses. Não obteve melhora apesar do uso de medicação sintomática e de antibiótico de amplo espectro. Foi internada em caráter emergencial com astenia pronunciada, febre, palidez cutânea, taquipnéia, ausência de gânglios cervicais palpáveis, estertores bolhosos finos disseminados nas bases pulmonares e áreas com estertores crepitantes. Seu abdome apresentava-se sem alterações perceptíveis e havia ausência de edema e/ou cianose de extremidades.

A radiografia de tórax inicial evidenciou infiltrado pulmonar intersticial e alveolar bilateral, predominando em lobos superior e médio. A tomografia axial computadorizada (TAC) de tórax mostrou micronódulos esparsos, infiltrado intersticial bilateral e ausência de alterações mediastinais (Figuras 1A e 1B). A avaliação laboratorial inicial mostrou hemograma com 5.500 leucócitos, 14% de bastões e 3% de eosinófilos, velocidade de hemossedimentação (VHS) de 55, creatinina de 0,9mg/dl, transaminases, gasometria arterial em ar ambiente com pressão parcial de oxigênio (PaO<sub>2</sub>) de 73mmHg e pressão parcial de gás carbônico (PaCO<sub>2</sub>) de 30,7mmHg, e três amostras de hemocultura negativas.

Foram realizadas duas broncoscopias e lavado broncoalveolar (LBA) com os seguintes resultados: pesquisa negativa para células neoplásicas, para alterações citopáticas virais, para *Pneumocystis carinii*, para bacilo álcool-acidorrésistente (BAAR) e para fungos. A contagem diferencial de 300 células mostrou 69% de macrófagos, 8% de neutrófilos, 20% de linfócitos e 3% de células epiteliais. As culturas foram negativas para anaeróbios e uma foi positiva para estafilococo não produtor de coagulase. A biópsia transbrônquica não detectou alterações patológicas na amostra estudada.

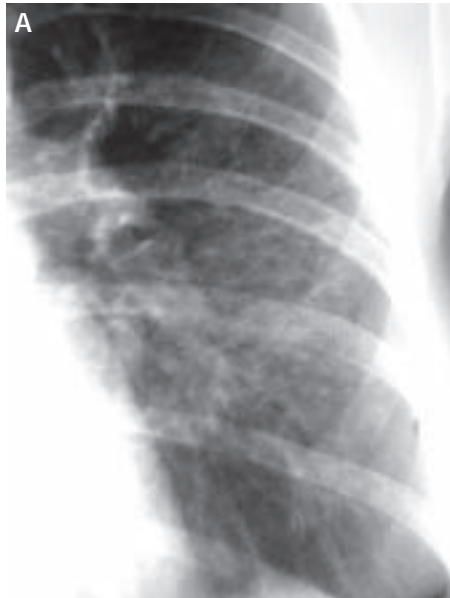### Siglas e abreviaturas utilizadas neste trabalho

BAAR – Bacilo álcool-acidorrésistente  
BOOP – Bronquiolite obliterante com pneumonia em organização  
DNA – Ácido desoxirribonucléico  
LBA – Lavado broncoalveolar  
PAS – Ácido periódico de Schiff  
PaCO<sub>2</sub> – Pressão parcial de gás carbônico  
PaO<sub>2</sub> – Pressão parcial de oxigênio  
RX – Radiografia de tórax  
TAC – Tomografia axial computadorizada  
VHS – Velocidade de hemossedimentação

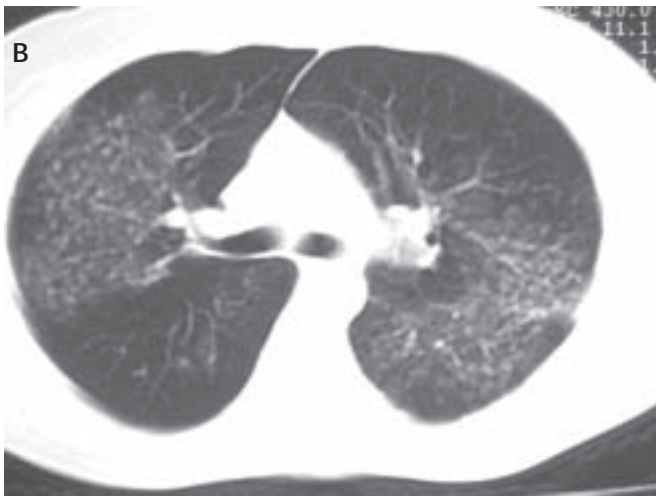

**Figura 1 – A)** Telerradiografia de tórax evidenciando infiltrado pulmonar intersticial e alveolar bilateral observado no início do atendimento. **B)** Tomografia axial computadorizada de tórax mostrando micronódulos esparsos, infiltrado intersticial bilateral e ausência de alterações mediastinais.

Após a suspensão do leflunomide, utilizou-se medicação antibiótica de amplo espectro como medida empírica durante os 15 dias de hospitalização. A partir do 10º dia houve declínio da febre, regressão da dispnéia e melhora

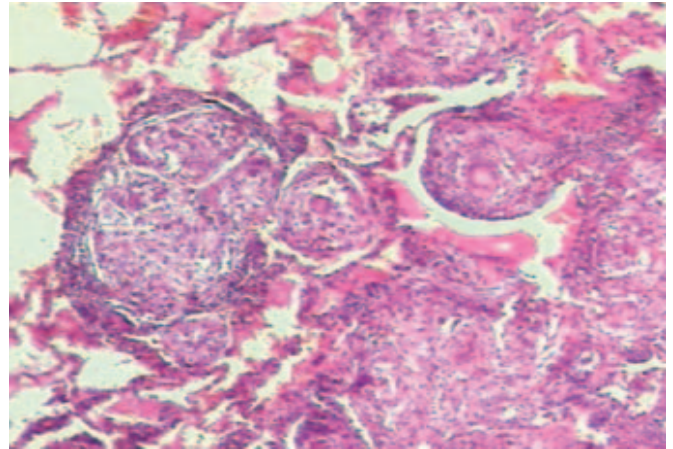


**Figura 2**  
**A e B)** Radiografia e TAC de tórax mostrando a persistência de lesões intersticiais retículo-nodulares entremeadas por padrão de vidro fosco

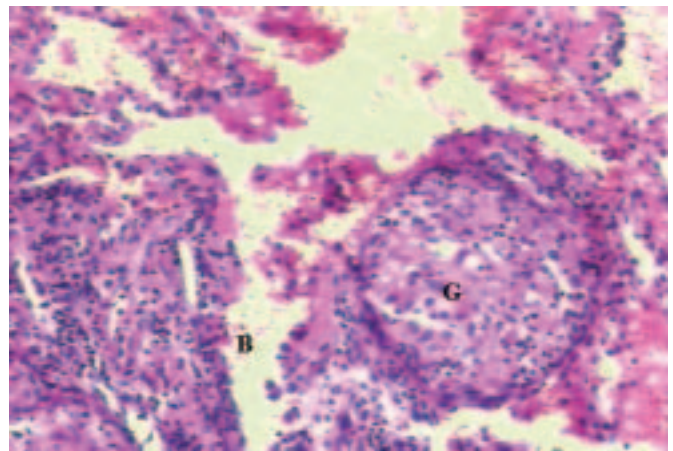


do estado geral com progressiva reabsorção das lesões alveolares. O controle clínico e radiológico ambulatorial revelou o total desaparecimento das lesões alveolares, porém, houve persistência das lesões intersticiais retículo-nodulares, predominantes na periferia dos 2/3 superiores do pulmão direito e 1/3 médio do pulmão esquerdo, entremeadas por padrão de vidro fosco nos lobos superiores (Figuras 2A e 2B). Deu-se continuidade à investigação ambulatorial, em que foram afastadas pneumocistose, tuberculose, sarcoidose e colagenoses. Os testes de função pulmonar sempre foram considerados normais.

O estudo anatomopatológico realizado através de biópsia ganglionar cervical esquerda (gânglio impalpável – Maloney) e pulmonar (toracotomia) revelaram inflamação granulomatosa crônica com granulomas tuberculóides formados por histiócitos epitelióides de arranjo compacto,



**Figura 3** – Estudo histopatológico da biópsia ganglionar cervical esquerda mostrando inflamação granulomatosa crônica formada por histiócitos epitelióides de arranjo compacto, sem necrose central, formando nódulos grosseiros



**Figura 4** – Aspecto histopatológico da lesão pulmonar mostrando inflamação granulomatosa crônica (G), sem necrose central, formando nódulos grosseiros de limites imprecisos com coroa linfocitária maldefinida localizado no interstício próximo a bronquíolo (B)

sem necrose central e sem coroa linfocitária bem definida. Em permeio, apareceram células gigantes multinucleadas do tipo Langhans. Os granulomas estavam localizados nos septos alveolares e em paredes bronquiolares, e destruíam parcialmente a parede de um brônquio (Figuras 3 e 4). Colorações, em múltiplos níveis de cortes, pelos métodos de Fite-Faraco para pesquisa de BAAR e ácido periódico de Schiff (PAS) e Grocott para pesquisa de fungos foram negativas.

## DISCUSSÃO

As lesões observadas nas radiografias e a TAC de tórax iniciais podem estar relacionadas a processo infeccioso (tuberculose, pneumonia atípica) ou doenças pulmonares

não infecciosas (bronquiolite obliterante com pneumonia em organização (BOOP), edema pulmonar não-cardiogênico, reação a drogas). Do ponto de vista anatomopatológico, a presença de granulomas tuberculóides poderia sugerir a presença de diversas entidades como tuberculose, paracoccidioidomicose, outras doenças fúngicas, outras micobacterioses, sarcoidose, pneumonia intersticial de padrão granulomatoso ou reação a drogas.<sup>(5,6)</sup>

Podemos excluir a tuberculose clássica porque o quadro clínico-patológico em questão possui padrão intersticial de apresentação e os granulomas não apresentam necrose caseosa. Além disso, a pesquisa para BAAR foi negativa. A tuberculose miliar é uma lesão de padrão intersticial, porém, também pode ser excluída pelos mesmos motivos acima citados, além do fato de que não é compatível clinicamente com a evolução da paciente.<sup>(5)</sup>

As micobacterioses atípicas poderiam apresentar-se com padrão intersticial, inclusive sem necrose e com tal quadro clínico e radiológico, em pacientes imunodeprimidos, porém, nesses casos, geralmente a pesquisa para BAAR é positiva e o quadro clínico mais arrastado, sem melhora espontânea.<sup>(4,5)</sup>

As lesões fúngicas, como a paracoccidioidomicose, podem ser facilmente afastadas como hipótese diagnóstica, pois os granulomas costumam conter necrose neutrofílica liquefativa central e a pesquisa para fungos ao PAS e Grocott seria positiva. Os achados radiológicos mais frequentes da histoplasmose são adenomegalias hilares bilaterais com infiltrado retículo-nodular bilateral; na criptococose o achado mais comumente encontrado é de nódulo isolado, usualmente periférico, subpleural e sem cápsula. O quadro clínico não compatível, somado à pesquisa negativa de fungos pelas técnicas de PAS e Grocott, afastou tais afecções das hipóteses diagnósticas.<sup>(4,5)</sup>

Além das causas infecciosas, uma reação granulomatosa pode fazer parte do enfisema intersticial pulmonar localizado, doença na qual os granulomas são identificados ao redor de grandes cistos que contêm ar, e não no interstício, como na pneumonite por hipersensibilidade.<sup>(6)</sup>

Na hipótese de as imagens radiológicas serem de sarcoidose, a paciente em estudo apresentaria doença pulmonar parenquimatosa avançada e com possibilidade de reações fibrogênicas graves, quadro no qual a resolução espontânea e total das lesões não seria esperada sem o uso de qualquer medicação adjuvante. Os granulomas da sarcoidose não apresentam coroa linfocitária, não têm necrose caseosa central e estão localizados no interstício pulmonar seguindo o espaço perivascular como um manguito.<sup>(5,6)</sup> Embora os granulomas encontrados não apresentassem coroa linfocitária bem formada ou necrose central, eles estavam localizados principalmente no interstício pulmonar e ao redor de bronquíolos. Além disso, a hipótese clínica de sarcoidose foi afastada por não se

constatar qualquer reação fibrogênica pulmonar na evolução do quadro e pela progressiva e espontânea regressão das lesões, sem o uso de corticóide durante o acompanhamento clínico e radiológico.

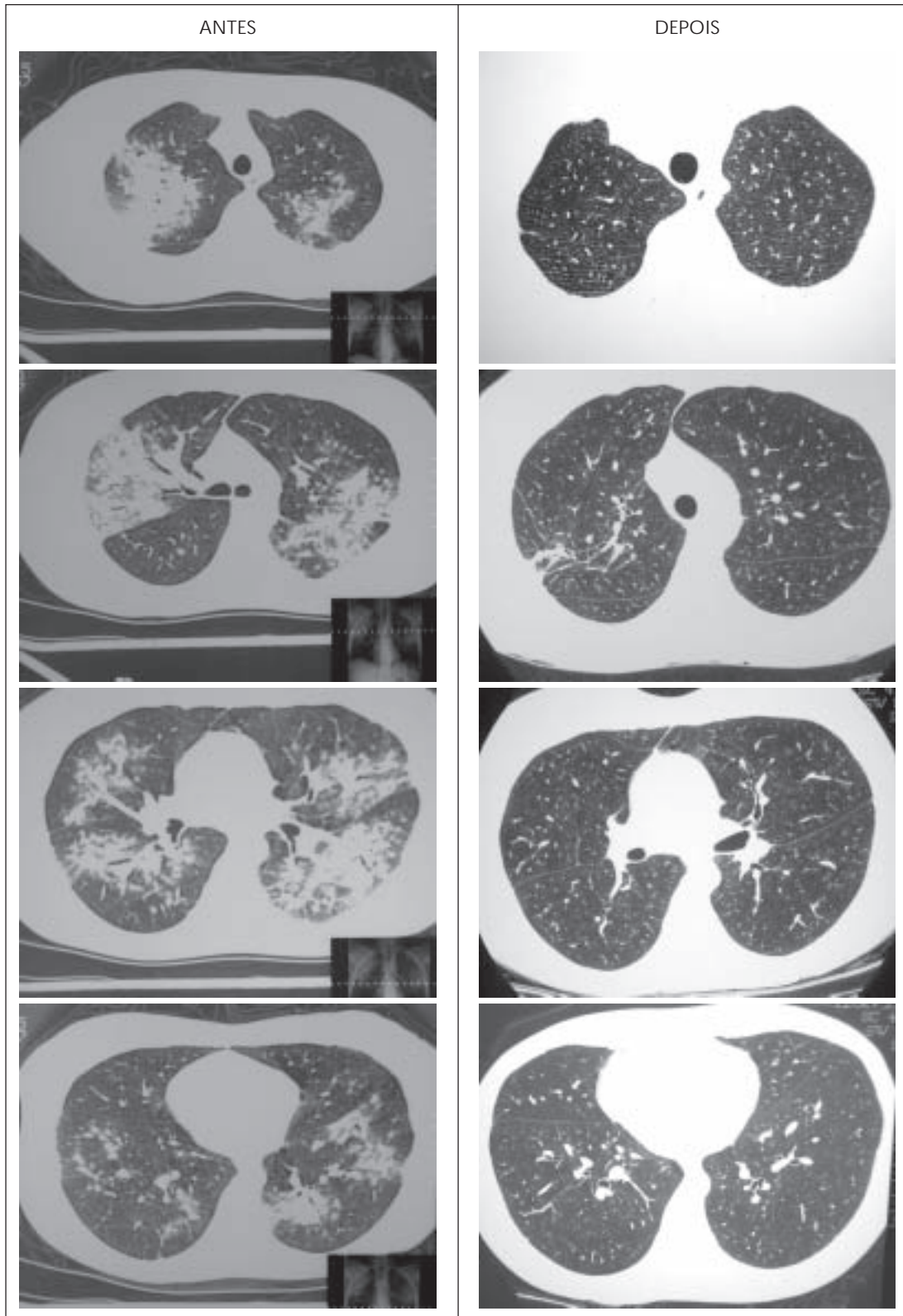
A pneumonite intersticial granulomatosa não relacionada a drogas (idiopática ou auto-imune) geralmente tem quadro arrastado, sem cura espontânea e caracteriza-se anatomopatologicamente pela concomitância de outros aspectos histológicos, tais como a presença de histiócitos intra-alveolares, fibrose septal e de focos de BOOP.<sup>(4)</sup>

Três evidências podem sustentar a ligação entre o efeito de uma droga e eventos clínicos adversos: a existência de seqüência temporal plausível entre a administração da droga e o evento adverso, a suspensão da droga seguida por melhora do quadro e/ou reexposição da droga seguida pela recorrência do evento, e a exclusão de outras causas para tal evento clínico.<sup>(4)</sup> Neste caso a suspensão da droga foi seguida de melhora do quadro e há uma relação temporal entre a administração da droga e o aparecimento dos sinais clínicos da doença. Além disso, as várias outras hipóteses de doenças que explicassem os eventos clínicos apresentados pela paciente foram afastadas.

A pneumonia intersticial granulomatosa relacionada a drogas já foi ligada ao uso de carbamazepina, de metotrexato, de sulfasalazina, de nitrofurantoína e de procarbazina,<sup>(4)</sup> embora nunca tenha sido associada ao uso de leflunomide.

O leflunomide é uma droga anti-reumática recente, modificadora de doença, que possui ação imunomoduladora (efeito antiinflamatório e atividade antiproliferativa) no tratamento da artrite reumatóide. Seu metabólito ativo inibe a desidrogenase diidroorotato, uma enzima limitadora envolvida na síntese *de novo* da pirimidina. Uma vez que as células T dependem fortemente da pirimidina recém-sintetizada para a produção de DNA prévia à divisão celular, a inibição da sua síntese limita acentuadamente a expansão das células T, o que se considera um evento primário na indução e manutenção da inflamação crônica na artrite reumatóide.<sup>(7-9)</sup> Entre as possíveis reações adversas ao leflunomide descritas no sistema respiratório, estão a tosse, as infecções das vias respiratórias superiores e inferiores, a asma, a dispnéia, as epistaxes e "outras alterações pulmonares".<sup>(10)</sup> O espectro de toxicidade do leflunomide é descrito na literatura como similar ao do metotrexato, embora casos de pneumonite intersticial ainda não tenham sido relacionados à droga em questão.<sup>(10,11)</sup>

Tendo em vista a correlação temporal entre a observação de lesões intersticiais retículo-nodulares (uma vez curada a infecção), com a utilização prévia e recente do leflunomide, a resolução clínica e radiológica total (Figura 5), espontânea e progressiva de tais lesões após a suspensão do medicamento (seguimento por mais de dois anos con-



**Figura 5** – Comparativo de tomografias axiais de tórax mostrando lesões intersticiais bilateralmente, micronódulos pulmonares esparsos e ausência de alterações mediastinais, com os respectivos controles tomográficos quatro meses após a suspensão do leflunomide

secutivos), e a não confirmação após intensa investigação clínica, radiológica e anatomopatológica de qualquer outra doença que as pudesse ter causado, levantou-se a suspeita da possível participação do leflunomide nas manifestações intersticiais inflamatórias apresentadas pela paciente.

## REFERÊNCIAS

1. Killburn KH. Pulmonary disease induced by drugs. In: Fishman AP, editor. Pulmonary diseases and disorders. New York: McGraw-Hill, 1980;707-24.
2. Boyd MR. Biochemical mechanisms in chemical-induced lung injury. Roles of metabolic activation. *CRC Crit Rev Toxicol* 1985;7:103-76.
3. Bend JR, Serabjit-Singh CJ, Philpot RM. The pulmonary uptake, accumulation, and metabolism of xenobiotics. *Ann Rev Pharmacol Toxicol* 1985;25:97-125.
4. Kay JM. Drug-induced lung disease. In: Hasleton PS, editor. *Spencer's pathology of the lung*. 5<sup>th</sup> ed. New York: McGraw-Hill, 1996;551-95.
5. Cotran RS, Kumar V, Robbins SL. *Robbins patologia estrutural e funcional*. 4<sup>a</sup> ed. Rio de Janeiro: Guanabara Koogan; 1991.
6. Hasleton TS. Hypersensitivity pneumonitis. In: Hasleton PS, editor. *Spencer's pathology of the lung*. 5<sup>th</sup> ed. New York: McGraw-Hill, 1996; 551-95.
7. Breedveld FC. Is there a place for leflunomide in the treatment of rheumatoid arthritis? *Lancet* 2001;358:1198-200.
8. Smolen JS, Kalden JR, Scott DL, Rozman B, Kvien TK, Larsen A, et al. Efficacy and safety of leflunomide compared with placebo and sulphasalazine in active rheumatoid arthritis: a double-blind, randomized, multicentre trial. *Lancet* 1999;353:259-66.
9. Emery P, Breedveld FC, Lemmel EM, Kaltwasser JP, Dawes PT, Gömör B, et al. A comparison of the efficacy and safety of leflunomide and methotrexate for the treatment of rheumatoid arthritis. *Rheumatology* 2000;39:655-65.
10. Available from <http://www.arava-lawyer.com>
11. Robinson DR. Clinical therapeutics. *Curr Opin Rheumatol* 1999;11: 159-60.