

Punção aspirativa transbrônquica por agulha no diagnóstico e estadiamento do câncer de pulmão

Transbronchial needle aspiration in the diagnosis and staging of lung cancer

MAURO ZAMBONI^(TE SBPT), DEBORAH CORDEIRO LANNES,
ANDREIA SALARINI MONTEIRO^(TE SBPT), MARILENE S. NASCIMENTO, EDSON TOSCANO^(TE SBCT),
AURELIANO MOTA DE SOUSA CAVALCANTI^(TE SBCT), SAMUEL Z. DE BIASI CORDEIRO^(TE SBCT),
PAULO DE BIASI CORDEIRO^(TE SBCT)

Introdução: Nos últimos anos, a punção aspirativa transbrônquica por agulha vem sendo utilizada cada vez com maior frequência no diagnóstico e estadiamento do câncer de pulmão, principalmente nos EUA. Entretanto, muito pouco se tem publicado a respeito do método em nosso país.

Objetivo: Avaliar a efetividade da punção aspirativa transbrônquica por agulha no diagnóstico e estadiamento do câncer de pulmão.

Método: Setenta e quatro punções aspirativas transbrônquicas por agulha, realizadas no Hospital do Câncer-INCA/MS, foram revistas retrospectivamente. Todos os pacientes realizaram tomografia computadorizada do tórax previamente ao procedimento.

Resultados: Onze (15%) pacientes tinham massas mediastinais e 63 (85%) massas hilares. Foram encontradas 76 alterações endoscópicas: alargamento da carina principal em 44 (59%) pacientes, alargamento de carina secundária em 12 (16%), compressão paratraqueal em 5 (7%), compressão da parede posterior da traquéia em 3 (4%), e compressão de brônquio principal em 5 (7%) pacientes. O material foi satisfatório para o diagnóstico em 42 (57%) pacientes e em 34 (46%) o diagnóstico foi confirmado. O diagnóstico de doença maligna foi confirmado em 30/34 (88%) pacientes: carcinoma indiferenciado de pequenas células em 10/30 (33%), carcinoma escamoso em 7/30 (23%), adenocarcinoma em 7/30 (23%), e carcinoma não pequenas células em 6/30 (20%) pacientes. Em 4/30 (12%) pacientes foram diagnosticadas patologias benignas: tuberculose em 2/4 (50%) e sarcoidose em 2/4 (50%) pacientes. Não observamos nenhuma complicação com o método.

Conclusão: Nossa experiência em 74 pacientes mostrou que o procedimento é seguro, rápido em sua realização, com mínimas complicações e de utilidade no diagnóstico e estadiamento de pacientes com neoplasia pulmonar.

J Bras Pneumol 2004; 30(2) 109-114

Descritores: Broncoscopia/métodos. Carcinoma broncogênico/diagnóstico. Aspiração/métodos. Aspiração/métodos.

Background: Transbronchial needle aspiration (TBNA) with a flexible bronchoscope has been used for many years in the United States of America to diagnose bronchogenic carcinoma. However little information on the subject is available in Brazil.

Objective: Assess the effectiveness of transbronchial needle aspiration for diagnosis and staging of lung cancer.

Method: A retrospective review was made of 74 TBNA performed at the National Cancer Institute, in Rio de Janeiro, Brazil. a thoracic computerized tomography had previously been made of all patients. Eleven (15%) patients exhibited mediastinal masses and 63 (85%) hilar masses. Seventy six endoscopic alterations were detected: enlargement of the main carina in 44 (59%) patients; enlargement of the secondary carina in 12 (16%); paratracheal compression in 5 (7%); posterior tracheal wall compression in 3 (4%); main bronchus compression in 5 (7%) AND BRONCHOSCOPY was normal in 5 (7%) patients.

Results: Specimens were satisfactory for diagnosis in 42 (57%) patients and in 34 (46%) diagnosis was confirmed. Malignancy was confirmed in 30 of 34 patients (88%): as follows: small cell undifferentiated carcinoma in 10 of 30 (33%); squamous cell lung cancer in 7 of 30 (23%); adenocarcinoma 7 of 30 (23%); and non-small cell lung cancer in 6 of 30 (20%). Four of 30 (12%) were diagnosed as bearers of benign disease: tuberculosis 2 of 4 (50%) and sarcoidosis 2 of 4 (50%). No complications related to the method were perceived.

Conclusion: This preliminary experience with TBNA in 74 patients indicated that this method is safe, easy to perform with a minimum of complications and useful for the diagnosis and staging of pulmonary neoplasms.

Key words: Bronchoscopy/methods. Carcinoma, bronchogenic/diagnosis. Aspiration/methods.

* Trabalho realizado no Serviço de Tórax do Hospital do Câncer- INCA/MS
Endereço para correspondência: Mauro Zamboni - Rua Sorocaba 464/302 CEP 22271-110 Rio de Janeiro (RJ)
Tel/Fax: 21 2537-5562 Email: zamboni@iis.com.br
Recebido para publicação, em 18/8/3. Aprovado, após revisão, em 10/11/3.

INTRODUÇÃO

A punção aspirativa transbrônquica por agulha (PATA) foi descrita, pela primeira vez, pelo cirurgião argentino Schieppati, em 1949, que conseguiu definir o diagnóstico de carcinoma escamoso punccionando os linfonodos subcarinais de um paciente com tumor do esôfago. Entretanto, somente no início dos anos 80, a PATA começou a ser utilizada através da broncofibroscopia para o diagnóstico e o estadiamento dos linfonodos mediastinais em pacientes portadores de neoplasias pulmonares. A PATA, associada a outros procedimentos endoscópicos, melhora a positividade diagnóstica da broncofibroscopia, mas, apesar disso, ainda é um método pouco utilizado.^{1,2}

Dasgupta *et al.*³ utilizaram a punção aspirativa por agulha, através da broncofibroscopia, para o diagnóstico do carcinoma broncogênico que se apresentava como uma lesão endobrônquica exofítica. Os autores notaram que houve um aumento no rendimento diagnóstico nessas lesões quando associaram a PATA aos outros métodos diagnósticos convencionais como a biópsia, o escovado e o lavado brônquicos.

Horsley e *et al.*⁴ relataram a utilidade da PATA no diagnóstico das lesões submucosas, especialmente aquelas recobertas por mucosa normal, devido à dificuldade de acesso através dos procedimentos endoscópicos habituais.

Shure e Fedullo⁵ utilizaram a PATA para o diagnóstico de doença peribrônquica, na qual existisse infiltração submucosa demonstrável ou compressão extrínseca, e comprovaram sua superioridade quando comparada aos outros métodos.

Estes mesmos autores analisaram também o rendimento da PATA no esclarecimento diagnóstico da linfadenomegalia mediastinal e subcarinal e conseguiram a mesma efetividade, porém com menor índice de complicações, comparativamente à mediastinoscopia.⁶

A PATA é um procedimento pouco invasivo, seguro, com baixo índice de complicações e que permite a coleta de material tanto para estudo citológico quanto histológico. Este método tem sido utilizado no diagnóstico de massas mediastinais, de lesões submucosas, de nódulos e de massas pulmonares periféricas. Além disso, é de utilidade na avaliação das linfadenomegalias

Siglas e abreviaturas utilizadas neste trabalho:

PATA = Punção aspirativa transbrônquica por agulha

TC = tomografia computadorizada

mediastinais em pacientes portadores de neoplasias pulmonares.¹

Atualmente, sua utilização mais freqüente está relacionada ao diagnóstico e estadiamento do câncer de pulmão. Nestes casos, ela tem se mostrado útil na redução da morbimortalidade e dos custos relacionados à realização da mediastinoscopia, mediastinotomia ou toracotomia.¹

Embora vários trabalhos internacionais tenham confirmado a utilidade da PATA, não existe, até o momento, nenhuma publicação nacional referente ao método.^{1,3,7}

O presente trabalho relata nossa experiência com a PATA no diagnóstico das lesões pulmonares e mediastinais.

MÉTODO

Realizamos a avaliação retrospectiva de todas as PATA, realizadas em 74 pacientes consecutivos, em investigação diagnóstica no Serviço de Tórax do Hospital do Câncer – INCA/MS, no Rio de Janeiro (RJ), no período de janeiro de 2000 a junho de 2003. Destes, 49 (66%) eram homens. A idade dos pacientes variou entre 29 e 80 anos (média de 56 anos e mediana de 59 anos).

Todos os procedimentos foram realizados com a utilização do videobroncofibroscópio Pentax FB 18.

A punção aspirativa foi realizada com a agulha MW-122 (Mill-Rose Laboratories, Mentor, Ohio, EUA), com 13 mm de comprimento e 22-gauge. Ela é recoberta por bainha de plástico de 140 cm de comprimento e 1,9 mm de diâmetro.

Todos os pacientes foram submetidos, previamente, à tomografia computadorizada (TC) do tórax. Os linfonodos maiores do que um centímetro, no seu menor diâmetro, identificados pela TC do tórax, foram selecionados para punção. Utilizamos para a localização dos linfonodos o mapa de estações linfonodais da *American Thoracic Society* (ATS). As estações linfonodais punccionadas foram as mediastinais (4R e 4L e 7) e as hilares (11R e 11L) (Figura 1).

A PATA foi o primeiro procedimento realizado, antes da inspeção da árvore brônquica, sendo colhidas de três a cinco amostras da estação linfonodal comprometida. O aparelho foi introduzido sem o uso da aspiração. Após a coleta do material, realizou-se o esfregaço em lâmina e este foi fixado em álcool a 95%. Em seguida, a agulha foi lavada com 5 ml de soro fisiológico e os dois materiais foram encaminhados ao laboratório de anatomia patológica para análise citopatológica. Todos os exames foram realizados sem o auxílio da fluoroscopia.

O material colhido foi classificado como: satisfatório e positivo: material com predomínio de linfócitos e raras células epiteliais, capaz de definir o diagnóstico; satisfatório e negativo: material com predomínio de linfócitos e raras células epiteliais, incapaz de definir o diagnóstico; e insatisfatório: material colhido não representativo de linfonodo.

Por se tratar de um método em fase de aprendizado em nosso serviço, todos os pacientes foram posteriormente submetidos à mediastinoscopia e/ou mediastinotomia com biópsia do linfonodo, independentemente da positividade da PATA.

RESULTADOS

Dos 74 pacientes avaliados, 11 (15%) apresentavam massa mediastinal (níveis 4R, 4L e 7) e 63 (85%) massa hilar (níveis 11R e 11L) vistas à TC de tórax. Observamos, na árvore traqueobrônquica desses pacientes, 76 alterações endoscópicas: alargamento da carina principal foi o achado mais comum, tendo sido observado em 44 pacientes (59%); alargamento da carina secundária foi observado em 12 pacientes (16%); compressão paratraqueal direita ou esquerda, em 5 pacientes (7%); compressão da parede posterior de traquéia em 3 pacientes (4%); e compressão do brônquio principal direito ou esquerdo em 5 pacientes (7%). Dois pacientes apresentaram duas alterações endoscópicas distintas. A broncofibroscopia foi normal em 5 pacientes (7%) (Figura 2).

Em relação à qualidade do material, observamos que 32 amostras (43%) não representavam linfonodo, sendo classificadas como insatisfatórias para o diagnóstico. As amostras dos demais 42 pacientes (57%) foram consideradas satisfatórias. Destas, o material foi considerado satisfatório e diagnóstico em 34 (81%) e em 8 (19%) não houve definição de um diagnóstico.

O rendimento do método, na nossa experiência, foi de 46% (34/74).

Dos diagnósticos obtidos, 30/34 casos (88%) representavam doença maligna: carcinoma indiferenciado de pequenas células foi o mais frequentemente diagnosticado, com 10 casos (33%); carcinoma escamoso foi diagnosticado em 7 casos (23%); adenocarcinoma em 7 casos (23%); e carcinoma não pequenas células em 6 casos (20%) (Figura 3). Quatro pacientes (4/34) eram portadores de doenças benignas: 2 casos (50%) de sarcoidose e 2 casos (50%) de tuberculose.

Não houve complicações relacionadas ao método nestes pacientes.

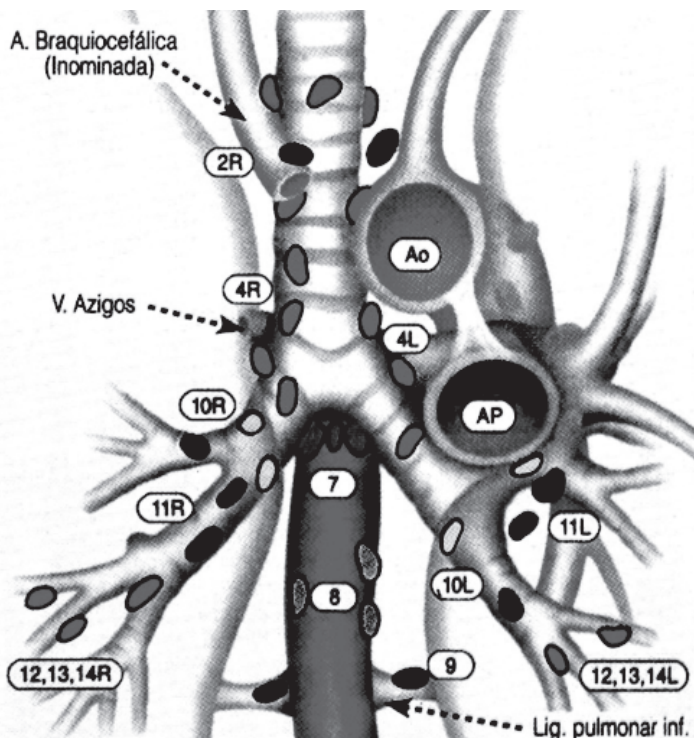


Figura 1. Mapa das estações linfonodais do mediastino segundo a American Thoracic Society

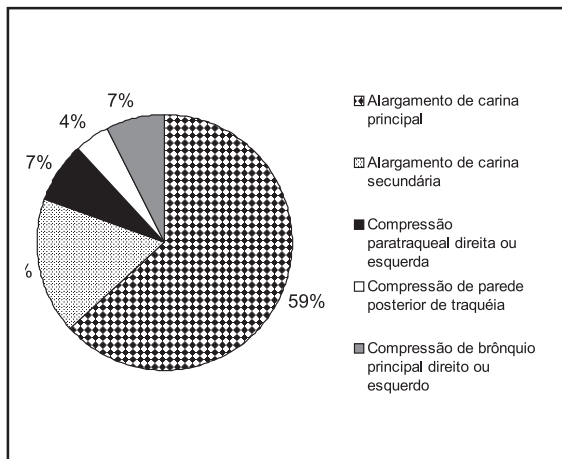


Figura 2. Achados endoscópicos

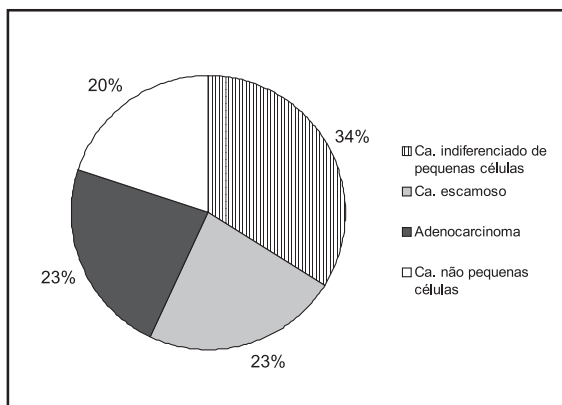


Figura 3. Resultados citológicos nas doenças malignas

DISCUSSÃO

Apesar do reconhecimento efetivo da utilidade da PATA para o diagnóstico e estadiamento das neoplasias pulmonares, somente um pequeno número de broncoscopistas, em nosso país, realizam a técnica rotineiramente. A pouca utilização do método deve-se à falta de conhecimento a respeito da PATA, à falta de experiência dos examinadores ou simplesmente por se imaginar que as técnicas convencionais sejam suficientes.

Foram submetidos à PATA os pacientes com lesões mediastinais ou hilares, visualizadas à TC de tórax, e a maioria deles apresentava alterações endoscópicas correspondentes aos achados do exame de imagem. A broncofibroscopia normal e a ausência de linfonodos aumentados na TC de tórax não contra-indicam a realização da aspiração com agulha, mas reduzem sua positividade.⁷

Chin *et al.*⁸ observaram que, quanto maior o menor diâmetro do linfonodo visto à TC de tórax, maior a positividade do procedimento: 44 % nos linfonodos maiores do que 2 cm e apenas 4% nos linfonodos menores que 1cm.

Não observamos diferença de positividade entre as aspirações de linfonodos hilares (45%) e as de linfonodos mediastinais (55%), de acordo com o relatado por Harrow *et al.*⁽⁹⁾, que observaram um rendimento de 43% para linfonodos mediastinais e de 46 % para linfonodos hilares, em um grupo de 360 pacientes avaliados.

Embora possua um valor preditivo positivo que atinge 100 %, a PATA apresenta um valor preditivo negativo baixo, necessitando, nos casos de exames negativos, ser complementada com outros testes diagnósticos. Os resultados falso-positivos são raros e podem ser evitados quando as orientações técnicas são seguidas rigorosamente.^(1,5,9) Recomenda-se evitar o uso do aspirador até que a PATA tenha sido realizada. Caso haja secreção brônquica, a área a ser puncionada deve ser lavada com solução salina ou lidocaína. A aspiração é realizada após a execução da PATA, antes do exame da árvore traqueo-brônquica. Devemos interromper a sucção da agulha antes de retirá-la do linfonodo, e aspirar, primeiramente, os linfonodos de pior prognóstico.¹ Esta foi a rotina empregada nos nossos exames.

Não existe consenso a respeito de quantas punções devam ser realizadas em cada estação linfonodal, porém não se observa aumento no rendimento após a sétima aspiração consecutiva.⁸

Dentre os nossos pacientes com diagnóstico de doença maligna, o tipo histológico mais encontrado foi o carcinoma indiferenciado de pequenas células. Este tipo histológico apresenta uma maior positividade diagnóstica quando comparado aos outros tipos de câncer de pulmão.¹⁰

O nosso rendimento global foi de 46%, semelhante àquele descrito nas diversas séries da literatura, de 25% a 80%.⁹⁻¹¹ As doenças malignas predominaram

(30/34 - 88%) e dentre elas a mais comum foi o carcinoma indiferenciado de pequenas células (10/34 - 33%). Nossos dados demonstraram que a PATA teve alto rendimento no diagnóstico deste tipo de neoplasia, comparado com as outras neoplasias pulmonares, de outros tipos celulares, o que é consistente com outros relatos publicados.^{3,7} Isto aconteceu, provavelmente, pela alta frequência na qual o carcinoma indiferenciado de pequenas células produz metástases para os linfonodos mediastinais.

O rendimento da PATA está diretamente relacionado ao treinamento e à experiência do examinador.^{12,13} As diretrizes do *American College of Chest Physicians* recomendam um mínimo de 25 exames para capacitar o broncoscopista no procedimento.¹⁴

A PATA permite acesso a onze estações de linfonodos, porém somente cinco estações são úteis no estadiamento do câncer de pulmão. São elas: estação 7 (linfonodos subcarinais), estação 4R (direita - linfonodos paratraqueais inferiores direitos), estação 4L (esquerda - janela aortopulmonar) e estações 11R e 11L (direita e esquerda - linfonodos hilares).¹

O rendimento diagnóstico da PATA nas lesões neoplásicas endobrônquicas visíveis varia, na literatura, de 65 a 87%.^(1,2,5,6) Embora a biópsia brônquica, nestes casos, tenha um rendimento de 67% a 100%, existem algumas situações nas quais a PATA pode ser útil: nas lesões recobertas por tecido necrótico, naquelas lesões com grande possibilidade de sangramento, como nos tumores carcinóides e no carcinoma indiferenciado de pequenas células.^(5,6,10)

Nas lesões submucosas e peribrônquicas, o rendimento dos procedimentos convencionais, tais como o escovado brônquico e a biópsia brônquica, é baixo. Isto se deve principalmente aos seguintes fatores: as lesões peribrônquicas são inacessíveis à pinça de biópsia por estarem localizadas externamente à via aérea; a infiltração submucosa torna o tecido endurecido e dificulta a biópsia convencional; e a infiltração submucosa pode estar recoberta por tecido normal. Nessas circunstâncias, a adição da PATA aos métodos broncoscópicos tradicionais (escovado, lavado e biópsia brônquicas) aumenta o rendimento diagnóstico.^(2,5,6)

Shure e Fedullo⁽⁵⁾ estudaram 31 pacientes com doença peribrônquica e submucosa. A sensibilidade da biópsia convencional, da PATA, da combinação

de ambas e da combinação de todos os métodos diagnósticos foi, respectivamente de 55%, 71%, 89% e 97%.

A PATA com agulha fina tem papel limitado no diagnóstico da sarcoidose, visto que é necessária a identificação do granuloma não caseoso para definição do diagnóstico. Seu uso associado à biópsia transbrônquica e mesmo à biópsia brônquica de mucosa aparentemente normal aumenta a positividade diagnóstica.¹ Em nosso estudo tivemos o diagnóstico de sarcoidose em 2/34 casos (6%), com a identificação de granuloma sem necrose caseosa. Este dado, associado à história clínica e aos achados radiológicos, confirma o diagnóstico. Tivemos também 2/34 casos (6%) de tuberculose com a identificação, no material aspirado, de granuloma de células gigantes (Langhans), tipo corpo estranho e necrose caseosa.

A PATA está contra-indicada naqueles pacientes não cooperantes, com tosse incoercível ou que apresentem distúrbio da coagulação não tratado. A hipertensão arterial pulmonar representa contra-indicação relativa ao método.¹⁵

As complicações mais graves relacionadas ao método são: pneumotórax, pneumomediastino e hemomediastino. Existe um caso relatado de punção hepática em um paciente com elevação de hemicúpula diafragmática direita. Pequeno sangramento no orifício da punção pode ocorrer, e geralmente é originário de vasos dilatados da parede traqueobrônquica e não da punção de vaso de grande calibre. Febre e bacteremia transitória podem ocorrer após a punção, mas o uso de antibiótico profilático não está estabelecido. O problema mais comum associado à PATA é o dano do canal de trabalho do aparelho pela agulha. Para evitá-lo, o broncofibroscópio deve estar retificado durante a progressão da agulha e esta deve estar recolhida dentro de sua bainha.^{1,2}

Nossa experiência preliminar indica que a PATA é uma técnica útil e segura. Ela aumenta o rendimento diagnóstico quando associada aos outros métodos da broncoscopia, e quando realizada por examinadores que tiveram treinamento adequado e com experiência. A PATA está recomendada nos pacientes com suspeita de neoplasia pulmonar e com linfadenomegalia mediastinal. É útil, portanto, no diagnóstico e no estadiamento do câncer do pulmão.

REFERÊNCIAS

1. Minai AO, Dasgupta A, Mehta AC. Transbronchial needle aspiration of central and peripheral lesions. In: Bolliger CT, Mathur PN, editors. *Interventional bronchoscopy*. Basel: Karger; 2000. p.66-79.
2. Dasgupta A, Metha A. Transbronchial needle aspiration – an underused diagnostic technique. *Clin Chest Med* 1999;20:39-51.
3. Dasgupta A, Jain P, Minai AO, Sandur S, Meli Y, Arroliga AC, et al. Utility of transbronchial needle aspiration in the diagnosis on endobronchial lesions. *Chest* 1999;115:1237-41.
4. Horsley JR, Miller RE, Amy RW, King EG. Bronchial submucosal needle aspiration performed through the fiberoptic bronchoscope. *Acta Cytol* 1984;28:211-7.
5. Shure D, Fedullo PF. Transbronchial needle aspiration in the diagnosis of submucosal and peribronchial bronchogenic carcinoma. *Chest* 1985;88:49-51.
6. Shure D, Fedullo PF. The role or transcarinal needle aspiration in the staging of bronchogenic carcinoma. *Chest* 1984;86:693-6.
7. Harrow EM, Abi-Saleh W, Blum J, Harkin T, Gasparini S, Addrizzo-Harris DJ, et al. The utility of transbronchial needle aspiration in the staging of bronchogenic carcinoma. *Am Rev Crit Care Med* 2000;161:601-7.
8. Chin R, McCain TW, Lucia MA, Cappellari JO, Adair NE, Lovato JF, et al. Transbronchial needle aspiration in diagnosing and staging lung cancer. how many aspirates are needed? *Am J Respir Crit Care Med* 2002;166:377-81.
9. Harrow EM, Wang KP. The staging of lung cancer by bronchoscopic transbronchial needle aspiration. *Chest Surg Clin North Am* 1996;6:223-35.
10. Harrow EM, Oldenburg FA, Lingenfelter MS, Smith AM. Transbronchial needle aspiration in clinical practice: a five-year experience. *Chest* 1989;96:1268-72.
11. Fristcher-Ravens A, Soehendra E, Schirrow L, Sriram PVJ, Meyer A, Hauber HP, et al. Role of Transesophageal endosonography-guided fine-needle aspiration in the diagnosis of lung cancer. *Chest* 2000;117:339-45.
12. Castro FR, López FD, Serdà GJ, López AR, Gilart JF, Navarro PC. Relevance of training in transbronchial fine-needle aspiration technique. *Chest* 1997;111:103-5.
13. Boyan W, Means-Markwill M. Bronchial needle aspiration learning curve. *J Bronchol* 2002;9:3-5.
14. Ernst A, Silvestri GA, Johnstone D. *Interventional pulmonary procedures: guidelines from the American College of Chest Physicians*. *Chest* 2003;123:1693-717.
15. Midthun DE, Cortese DA. Bronchoscopy needle aspiration and biopsy. In: Prakash UBS, editor. *Bronchoscopy*. 2nd ed. Philadelphia: Lippincott-Raven; 1997. p.147-54.