

Artigo Original

Efeitos da azatioprina sobre a depuração mucociliar após secção e anastomose brônquica em um modelo experimental em ratos*

Effects of azathioprine on mucociliary clearance after bronchial section and anastomosis in a rat experimental model

Paulo Manuel Pêgo Fernandes¹, Marcelo Manzano Said², Rogério Pazetti³, Luis Felipe Pinho Moreira¹, Fabio Biscegli Jatene⁴

Resumo

Objetivo: Avaliar os efeitos da azatioprina sobre o sistema mucociliar em um modelo de secção e anastomose brônquica em ratos. **Métodos:** Trinta e seis ratos machos da raça Wistar-Furth foram submetidos à secção e anastomose brônquica esquerda e separados aleatoriamente em dois grupos para receberem solução salina ou azatioprina. Após 7, 15 e 30 dias de terapia, seis animais de cada grupo foram sacrificados, e foram realizadas as medidas da velocidade de transporte mucociliar *in situ*, da transportabilidade do muco *in vitro* e do ângulo de contato do muco nos brônquios direito (intacto) e esquerdo (seccionado). **Resultados:** A velocidade de transporte mucociliar *in situ* foi significativamente menor nos brônquios seccionados do que nos brônquios intactos ($p < 0,001$). Houve redução da velocidade de transporte mucociliar *in situ* nos brônquios intactos dos animais tratados com azatioprina por 7 dias ($p < 0,05$), havendo completa recuperação após 30 dias de terapia. O ângulo de contato do muco foi maior nos brônquios seccionados dos animais tratados com solução salina por 30 dias ($p < 0,001$), estando de acordo com a redução da transportabilidade do muco *in vitro* observada nos mesmos animais ($p < 0,001$). **Conclusões:** Concluimos que, nos brônquios seccionados de ratos, a terapia com azatioprina causa um prejuízo apenas transitório do transporte mucociliar, enquanto a administração de solução salina prejudica o transporte mucociliar por até 30 dias. Além disso, a azatioprina contribui para prevenir alterações nas propriedades da superfície do muco.

Descritores: Depuração mucociliar; Anastomose cirúrgica; Imunossupressão; Pulmão.

Abstract

Objective: To evaluate the effects of azathioprine on the mucociliary system in a model of bronchial section and anastomosis in rats. **Methods:** Thirty-six male Wistar-Furth rats were submitted to left bronchial section and anastomosis and divided into two groups to receive either saline solution or azathioprine. After 7, 15 and 30 days of treatment, six animals from each group were killed, after which *in situ* mucociliary transport velocity, *in vitro* mucus transportability, and contact angle of mucus in the right (intact) and left (sectioned) bronchi were measured. **Results:** *In situ* mucociliary transport velocity was significantly lower in the sectioned bronchi than in the intact bronchi ($p < 0.001$). *In situ* mucociliary transport velocity was lower in the intact bronchi of the animals treated with azathioprine for 7 days ($p < 0.05$), and those bronchi presented full recovery after 30 days of treatment. The contact angle was higher in the mucus samples collected from the sectioned bronchi of the animals treated with saline solution for 30 days ($p < 0.001$), which is in accordance with the decreased *in vitro* mucus transportability observed in the same animals ($p < 0.001$). **Conclusions:** We conclude that, in the sectioned bronchi of rats, treatment with azathioprine causes only transitory impairment of mucociliary transport, whereas administration of saline solution impairs mucociliary transport for up to 30 days. In addition, azathioprine protects against alterations in mucus surface properties.

Keywords: Mucociliary clearance; Anastomosis, surgical; Immunosuppression; Lung.

Introdução

A secção brônquica realizada no transplante pulmonar interrompe o fluxo arterial brônquico e ocasiona desnervação sensorial distal à linha de sutura, interferindo no reflexo da tosse e conseqüentemente tornando os pacientes mais dependentes do transporte mucociliar (TMC). Esse fato nos permite especular que a secção brônquica, aliada

* Trabalho realizado no Laboratório de Pesquisa em Cirurgia Torácica, Programa de Pós-Graduação em Cirurgia Torácica e Cardiovascular da Faculdade de Medicina da Universidade de São Paulo – FMUSP – São Paulo (SP) Brasil.

1. Livre Docente. Faculdade de Medicina da Universidade de São Paulo – FMUSP – São Paulo (SP) Brasil.

2. Professor Associado. Pontifícia Universidade Católica de Campinas – PUCAMP – Campinas (SP) Brasil.

3. Biólogo-Pesquisador do Laboratório de Pesquisa em Cirurgia Torácica. Faculdade de Medicina da Universidade de São Paulo – FMUSP – São Paulo (SP) Brasil.

4. Professor Titular da Disciplina de Cirurgia Torácica. Faculdade de Medicina da Universidade de São Paulo – FMUSP – São Paulo (SP) Brasil.

Endereço para correspondência: Paulo Manuel Pêgo Fernandes. Av. Dr. Enéas de Carvalho Aguiar, 44, Bloco II, 2º andar, Sala 9, Cerqueira César, CEP 05403-000, São Paulo, SP, Brasil.

Tel 55 11 3069-5248. E-mail: paulopego@incor.usp.br

Recebido para publicação em 29/1/2007. Aprovado, após revisão, em 15/8/2007.

à administração de drogas imunossupressoras, leva às alterações do TMC e do muco, contribuindo para a maior suscetibilidade desses pacientes à infecção respiratória no período pós-operatório de transplante de pulmão.

O TMC é um mecanismo fundamental para a defesa do organismo contra os agentes patogênicos presentes no ar inalado. Por meio da ação conjunta das células ciliadas e das células mucosetoras presentes no epitélio traqueobrônquico ocorre a limpeza adequada das vias aéreas.⁽¹⁾ Para que o TMC seja efetivo, é imprescindível que seus componentes estejam íntegros tanto morfológica quanto fisiologicamente.⁽²⁾ Uma limpeza mucociliar adequada é fundamental não só para o funcionamento normal dos pulmões no estado saudável, como também, e principalmente, nos quadros de infecções respiratórias.⁽³⁾ Estudos já realizados mostraram um importante comprometimento do TMC após o transplante de pulmão.⁽⁴⁾ Essa alteração, quando presente, pode colocar os pacientes receptores de enxertos, que já possuem o sistema imunológico deprimido pela ação das drogas anti-rejeição, em um risco ainda maior de contrair infecções do trato respiratório, o que consiste em um dos principais fatores limitantes para sua sobrevivência.⁽⁵⁾

Os mecanismos envolvidos no prejuízo da função mucociliar após o transplante de pulmão não estão bem estabelecidos e podem estar relacionados a uma série de fatores presentes no cenário periopera-

tório, como a lesão mecânica decorrente da secção brônquica, que leva à desnervação e à desvascularização da porção distal à anastomose, além da ação dos agentes anestésicos, da desidratação e da ventilação mecânica, entre outros.^(4,6) Além disso, visto que as drogas usadas para imunossupressão apresentam uma série de efeitos colaterais, como nefro e hepatotoxicidade, levantamos a hipótese de que poderiam ter algum efeito deletério também sobre o tecido epitelial das vias aéreas. A azatioprina foi escolhida para ser testada neste estudo por ser uma das drogas mais comumente utilizadas por pacientes após o transplante e por não se conhecer de forma clara o seu efeito direto sobre o sistema mucociliar.

Portanto, o objetivo do presente estudo foi avaliar o efeito conjunto destes dois fatores diretamente envolvidos no transplante pulmonar: a secção e anastomose brônquica e a terapia imunossupressora com azatioprina.

Métodos

O presente estudo foi aprovado pela Comissão de Ética para Análise de Projetos de Pesquisa da Faculdade de Medicina da Universidade de São Paulo. Utilizamos 36 ratos machos Wistar-Furth, com peso aproximado de 300 g, conforme as normas internacionais que regem a pesquisa com animais de laboratório.⁽⁷⁾ Todos os animais foram submetidos

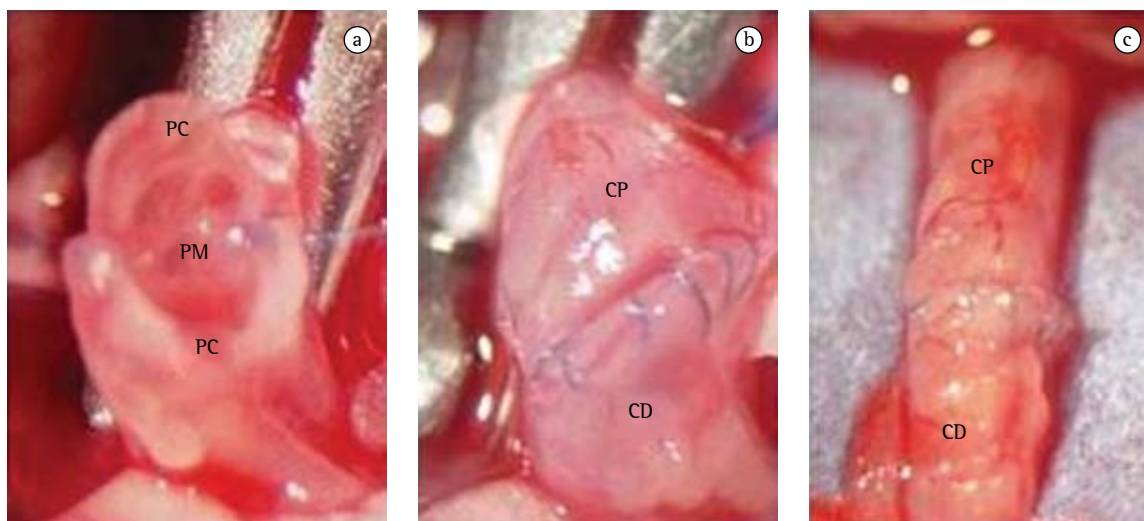


Figura 1 – Técnica de anastomose brônquica: visão ao estereomicroscópio (8x). a) porções membranosa; b) cartilaginosa; e c) aspecto final. CD = coto distal; CP = coto proximal; PM = porção membranosa; e PC = porção cartilaginosa.

ao mesmo procedimento cirúrgico, sendo distribuídos aleatoriamente em dois grupos: o grupo Aza (n = 18), tratado diariamente com azatioprina, e o grupo Sal (n = 18), tratado diariamente com solução salina. Seis animais de cada grupo foram sacrificados após 7, 15 e 30 dias de terapia, e as análises de transportabilidade do muco *in vitro*, velocidade de TMC *in situ* e ângulo de contato do muco foram realizadas.

Os animais foram anestesiados previamente em uma câmara contendo isoflurano (Isothane; Baxter Health Care Corporation, Guayama, Puerto Rico) e intubados orotraquealmente com um cateter de polietileno. A ventilação artificial (modelo 683; Harvard Apparatus, South Natick, MA, EUA) foi mantida com volume corrente de 10 mL/kg de peso corporal e frequência respiratória de 70 ciclos/min. A anestesia geral foi mantida por meio de um nebulizador (modelo 1223; Takaoka Indústria e Comércio Ltda, São Paulo, SP, Brasil) com distribuição de isoflurano na dose de 0,5% em oxigênio puro. O acesso à cavidade torácica deu-se por meio de toracotomia esquerda realizada no quinto espaço intercostal. O brônquio principal esquerdo foi cuidadosamente dissecado, sendo então clampeado próximo à carina e seccionado no seu terço medial. A anastomose brônquica foi feita com suturas contínuas usando-se fio de polipropileno 8-0 (Figura 1). Por fim, o

fluxo aéreo foi restabelecido, e o pulmão esquerdo foi hiperinsuflado para remoção de atelectasias. Um dreno torácico foi posicionado antes do fechamento da ferida cirúrgica, sendo removido, juntamente com a cânula traqueal, logo após o restabelecimento da respiração espontânea do animal. O procedimento cirúrgico foi realizado com o auxílio de um estereomicroscópio com aumento de 8x. Todas as cirurgias foram realizadas pelo mesmo pesquisador usando técnica limpa e não-estéril.

A partir da data de cirurgia, a azatioprina (Imuran, 50 mg; Merck, Darmstadt, Alemanha) foi administrada aos animais diariamente, por via orogástrica, na dose de 3,0 mg/kg, diluída em solução salina (1 mg/mL). Os animais do grupo Sal foram submetidos ao mesmo regime terapêutico, recebendo apenas o veículo em volume equivalente.

Após 7, 15 e 30 dias de terapia, seis animais de cada grupo foram anestesiados intraperitonealmente com pentobarbital sódico (30 mg/kg) e mortos por exsanguinação mediante a secção da aorta abdominal.⁽⁸⁾

Imediatamente após o sacrifício, os pulmões foram removidos da cavidade torácica em bloco e colocados em placa de Petri. Apenas os brônquios que não apresentaram qualquer sinal de estenose, verificada macroscopicamente, foram incluídos no estudo. Após a dissecação, uma incisão foi feita em

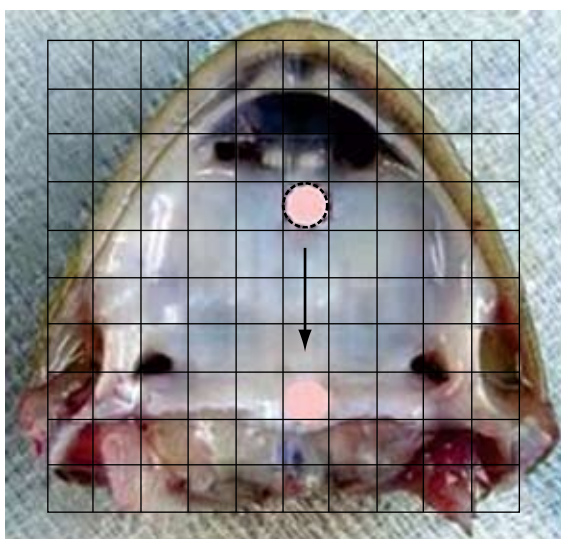


Figura 2 – Foto do palato de rã com esquema representativo da técnica para medição da transportabilidade do muco com visualização por meio de estereomicroscópio equipado com ocular reticulada.

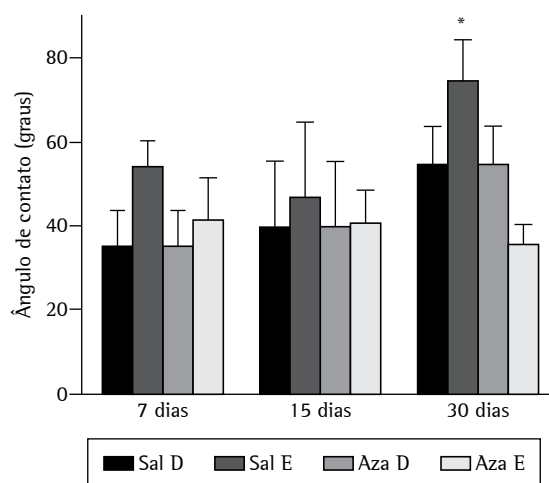


Figura 3 – Comparação do ângulo de contato das amostras de muco dos brônquios direito (D) e esquerdo (E) dos animais tratados com solução salina (Sal) ou azatioprina (Aza). O ângulo de contato do muco proveniente do brônquio seccionado (E) e tratado com solução salina por 30 dias foi significativamente maior (*p < 0,001).

cada brônquio principal, e a coleta de muco foi realizada de forma seletiva por meio da inserção de um pequeno pincel de pêlos na luz de cada brônquio. O muco aderido ao pincel foi então colocado em um tubo Eppendorf contendo óleo mineral para evitar a desidratação e estocado sob temperatura de $-70\text{ }^{\circ}\text{C}$.

A velocidade relativa de TMC nas amostras de muco foi medida utilizando-se um modelo *in vitro* de palato de rã. As amostras de muco, previamente descongeladas à temperatura ambiente, foram colocadas sobre o epitélio ciliado do palato da rã, e o seu deslocamento foi observado e cronometrado com o auxílio de um estereomicroscópio equipado com ocular reticulada (Figura 2). A velocidade de TMC nas amostras de muco dos ratos foi comparada com a do muco da própria rã, sendo os resultados, dessa forma, expressos como velocidade relativa (rato/rã).

A medida do ângulo de contato das amostras de muco foi realizada utilizando-se uma lente ocular com aumento de $25\times$ equipada com um goniômetro com escala de 0 a 180 graus. As amostras foram colocadas sobre lâminas tratadas com ácido sulfocrômico para eliminação das cargas elétricas das mesmas, e o ângulo formado entre a interface ar-líquido e a superfície da lâmina era registrado.⁽⁹⁾

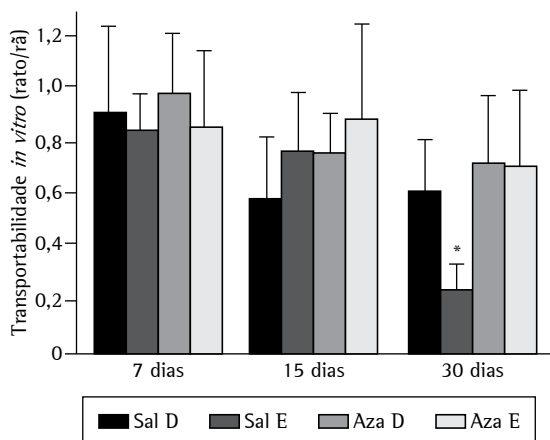


Figura 4 – Comparação da transportabilidade das amostras de muco dos brônquios direito (D) e esquerdo (E) dos animais tratados com solução salina (Sal) ou azatioprina (Aza) utilizando-se um modelo *in vitro* de palato de rã. O muco proveniente do brônquio seccionado (E) e tratado com solução salina por 30 dias foi transportado mais lentamente pelo epitélio ciliado do palato de rã (* $p < 0,001$).

A velocidade de TMC foi monitorada pela observação direta de partículas de carbono depositadas sobre a camada de muco da região distal de cada brônquio utilizando-se um estereomicroscópio com ocular reticulada. O deslocamento das partículas foi cronometrado e registrado como a distância percorrida em um minuto.

A análise estatística foi realizada utilizando-se a versão 4.0 do programa GraphPad Prism para Windows (GraphPad Software Inc., San Diego, CA, EUA). O teste de variância foi utilizado para verificar a interferência dos fatores analisados, bem como uma possível interação entre eles. Utilizou-se ainda o teste de Bonferroni para verificar a diferença entre os grupos para cada fator analisado. Os dados são apresentados em forma de gráficos e expressos como média \pm desvio padrão, tendo sido considerado como significativo um valor de $p < 0,05$.⁽¹⁰⁾

Resultados

A análise da medida do ângulo de contato das amostras de muco revelou valores maiores nos animais avaliados após 30 dias de terapia, com diferença significativa nos brônquios seccionados dos

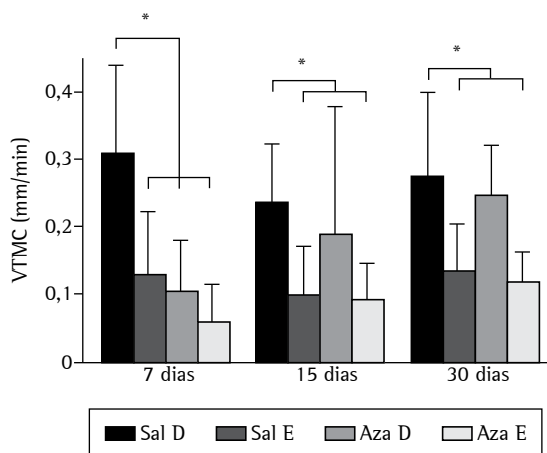


Figura 5 – Comparação da velocidade de transporte mucociliar (VTMC) *in situ* nos brônquios direito (D) e esquerdo (E) dos animais tratados com solução salina (Sal) ou azatioprina (Aza). A VTMC foi menor nos brônquios seccionado (E) do que nos brônquios intactos (D) em todos os animais tratados com solução salina ou azatioprina em todos os tempos avaliados (* $p < 0,05$). A VTMC nos brônquios intactos (D) diminuiu após 7 dias de terapia com azatioprina (* $p < 0,05$), havendo completa recuperação após 15 e 30 dias de terapia.

animais tratados com solução salina ($p < 0,001$; Figura 3). Esse aumento do ângulo de contato demonstrou uma menor capacidade do muco de se espalhar sobre uma superfície plana, caracterizando-o como mais rígido e, portanto, mais difícil de ser transportado. Isso foi evidenciado na avaliação geral da transportabilidade do muco em palato de rã, principalmente em relação às amostras provenientes dos brônquios seccionados dos animais tratados com solução salina ($p < 0,001$; Figura 4).

Os resultados mostraram que, nos animais que receberam solução salina, a velocidade de TMC foi menor no brônquio esquerdo submetido à secção e anastomose do que no lado direito intacto ($p < 0,05$) nos três tempos avaliados. A análise do brônquio esquerdo seccionado dos animais que receberam azatioprina mostrou uma redução da velocidade de TMC (com diferença estatística) após 7 dias de terapia em relação aos que receberam solução salina, mostrando uma interação entre os fatores analisados. Quando comparados os lados direito e esquerdo dos animais que receberam azatioprina, o brônquio esquerdo seccionado apresentou evidente piora da velocidade de TMC após 7 dias de terapia ($p < 0,001$). A análise do brônquio intacto dos animais que receberam azatioprina mostrou redução da velocidade de TMC após 7 dias de terapia ($p < 0,05$) em relação aos que receberam solução salina, com completa recuperação após 30 dias de terapia (Figura 5).

Discussão

Nos transplantes pulmonares, onde há a manipulação dos brônquios, demonstrou-se que a complicação mais freqüente é a infecção, decorrente do mau funcionamento do aparelho mucociliar, mesmo após os avanços relacionados à imunossupressão, ao desenvolvimento de terapia com antibiótico para controle de infecções e aos cuidados pós-operatórios intensivos.⁽¹¹⁾ O efeito imunossupressor do agente anti-rejeição é facilmente identificado como um fator de risco de complicações e constitui um grande impedimento para o sucesso do transplante pulmonar.⁽¹²⁾

Observamos que vários esquemas de imunossupressão têm sido testados na prática clínica, com uma avaliação retrospectiva dos resultados obtidos.⁽¹³⁾ Esse fato está mais freqüente desde a introdução de novas drogas imunossupressoras na tentativa de

substituir as que vêm sendo utilizadas há mais de 30 anos, como a azatioprina. Essa “competição” do novo com o antigo não tem até o momento definição científica para indicar ou contra-indicar quais as drogas imunossupressoras que devem ou não ser utilizadas no transplante pulmonar, pois não estão definidas todas as suas ações.

Procuramos desenvolver neste trabalho a idéia de um modelo experimental que esclareça as ações das drogas imunossupressoras e da secção e anastomose brônquica sobre o aparelho mucociliar e que possa ser transposto para a prática clínica. Nele avaliamos os efeitos da secção brônquica associada à administração de solução salina e à administração de azatioprina. Em nosso modelo, a velocidade de TMC foi determinada pela observação direta da solução de nanquim depositada na região distal à anastomose do epitélio brônquico esquerdo (seccionado) e direito (intacto).

Nossos resultados demonstraram que há prejuízo do TMC e da qualidade do muco no lado esquerdo operado, sendo que o mesmo não acontece no lado direito intacto, reforçando o conceito de que a desnervação brônquica é responsável pelo efeito de decréscimo da velocidade de TMC. O uso da azatioprina minimizou esses efeitos por meio da melhora na qualidade do muco, o que contraria a nossa idéia inicial de que sendo uma droga que reduz o metabolismo celular, prejudicaria ainda mais o TMC.

No brônquio esquerdo de todos os animais estudados houve redução do TMC e piora da qualidade do muco. Com a evolução do processo cicatricial, constatada pela análise macroscópica, observamos que há uma tendência de restabelecimento do TMC após 30 dias, embora o muco continue espesso, viscoso e muito aderente. Isso decorre do fato de a secção levar à ineficiência do TMC na fase aguda pós-cirúrgica, o que acarreta o acúmulo do muco e as conseqüentes alterações nas suas propriedades. Desse modo, a secção não tem ação direta sobre a formação do muco nem sobre as suas propriedades, mas sim uma ação indireta na qual a ineficiência do TMC leva à piora da qualidade do muco. A secção não afetou o TMC ou a qualidade do muco no lado direito. Esse fato demonstrou que a cirurgia tem apenas ação local e não tem nenhum tipo de ação sistêmica. Indiretamente, um muco alterado propicia o aparecimento de infecções e, por esse mecanismo, ocorrerão as complicações sistêmicas. Assim, deve ser enfatizada a terapêutica sobre o muco e a

manutenção de sua fluidificação por um período mais longo durante o pós-operatório. Antibióticos de amplo espectro e com ação protetora sobre a mucosa trarão maiores benefícios.

Alguns trabalhos na literatura relacionam os transplantes pulmonares a um prejuízo na atividade do surfactante pulmonar.⁽¹⁴⁾ Com isso, o surfactante poderia ter um papel importante para uma interação mucociliar normal se aplicado na superfície brônquica como opção terapêutica em pacientes transplantados. A azatioprina não tem efeito direto sobre o surfactante pulmonar, seja sobre sua produção ou sua qualidade.⁽¹⁵⁾

Outros autores estudaram em outras espécies animais os efeitos da desnervação brônquica sobre o aparelho mucociliar e puderam observar redução na velocidade de TMC.^(16,17) A desvascularização brônquica talvez tenha um efeito adicional relacionado ao prejuízo agudo da velocidade de TMC. A neoformação vascular com revascularização da árvore brônquica é a principal hipótese da reversibilidade do prejuízo do TMC, levando-se em conta ainda que não seja observado o restabelecimento dos nervos através da anastomose brônquica.⁽¹⁸⁾ Assim, nossa hipótese era a de que esse efeito poderia se somar à ação da azatioprina na redução da atividade celular e da atividade inflamatória com conseqüente extensão do tempo de revascularização brônquica.

Nos animais que receberam azatioprina, constatou-se que ela reduziu a velocidade de TMC no grupo sacrificado após 7 dias de terapia tanto no lado direito intacto quanto no lado esquerdo operado. Ao longo do tempo, há evidente recuperação da velocidade de TMC nos lados direito e esquerdo, indicando que a velocidade de TMC é afetada pela azatioprina apenas no período inicial de até 7 dias de terapia. Esse mecanismo deve decorrer do fato de seu efeito diminuir a atividade celular e atingir as células ciliadas, alterando sua função. Com o tempo, a recuperação da função das células ciliadas no grupo que recebeu azatioprina se dá provavelmente por dois motivos: a cicatrização brônquica e a melhora na formação e nas propriedades do muco, que levam ao aumento da velocidade de TMC. Muitos protocolos de imunossupressão incluem a azatioprina como droga de administração pré-operatória.⁽¹⁹⁾ Com base nos resultados do presente trabalho, sugerimos que essa indicação, assim como seu tempo de manutenção

pós-transplante, possa ser objeto de diversos outros estudos experimentais.

Em relação ao muco, sua piora ao longo do tempo foi menor com o uso da azatioprina, o que preveniu mudanças nas suas propriedades. A ação antiinflamatória da azatioprina, descrita por vários autores,^(20,21) parece ser a explicação para esse fato. Agindo sobre as células mucosecretoras, ela apresentou efeito regulador na produção do muco e do fluido periciliar. Nossa hipótese era a de que a azatioprina levasse a uma piora tanto da velocidade de TMC quanto da qualidade do muco. Entretanto, esses parâmetros não pioraram com a administração da droga e ela não teve um pior efeito quando associada ao procedimento da secção. A velocidade de TMC foi afetada pela secção com piora associada à azatioprina apenas nos animais sacrificado após 7 dias de terapia. O muco teve uma piora ao longo do tempo nos animais submetidos à secção e tratados com solução salina, sendo essa piora maior nos animais sacrificados após 30 dias de terapia. Constatamos assim que a secção isolada piora a qualidade do muco ao longo do tempo, situação essa que é prevenida pela azatioprina. Na prática clínica, a definição de protocolos de imunossupressão requer ainda maiores evidências científicas quanto às ações das drogas.

Concluimos que a velocidade de TMC foi prejudicada nos brônquios submetidos à secção e que a azatioprina apresentou efeito protetor sobre as propriedades viscoelásticas do muco. Os resultados obtidos podem acrescentar informações importantes para a compreensão da disfunção do TMC observado após o transplante pulmonar e também para o conhecimento das atitudes terapêuticas que mais rapidamente levam à recuperação desse sistema. Estudos adicionais são necessários para avaliar a ação conjunta com as demais drogas imunossupressoras.

Referências

- Gallagher JT, Richardson PS. Respiratory mucus: structure, metabolism and control of secretion. *Adv Exp Med Biol.* 1982;144:335-50.
- Joki S, Toskala E, Saano V, Nuutinen J. Correlation between ciliary beat frequency and the structure of ciliated epithelia in pathologic human nasal mucosa. *Laryngoscope.* 1998;108(3):426-30.
- Ceesay SM, Melville GN, Mills JL, Wray SR. Comparative observations of mucus transport velocity in health and disease. *Respiration.* 1983;44(3):184-8.

4. Brody JS, Klempfner G, Staum MM, Vidyasagar D, Kuhl DE, Waldhausen JA. Mucociliary clearance after lung denervation and bronchial transection. *J Appl Physiol.* 1972;32(2):160-4.
5. Brooks RG, Hofflin JM, Jamieson SW, Stinson EB, Remington JS. Infectious complications in heart-lung transplant recipients. *Am J Med.* 1985;79(4):412-22.
6. Rivero DH, Lorenzi-Filho G, Pazetti R, Jatene FB, Saldiva PH. Effects of bronchial transection and reanastomosis on mucociliary system. *Chest.* 2001;119(5):1510-5.
7. Institute of Laboratory Animal Resources (U.S.). Guide for the Care and Use of Laboratory Animals. Washington, D.C.: National Academy Press, 1996. p. 1-35.
8. AVMA Panel on Euthanasia. American Veterinary Medical Association. 2000 Report of the AVMA Panel on Euthanasia. *J Am Vet Med Assoc.* 2001;218(5):669-96.
9. Nakagawa NK, Saldiva PHN, Lorenzi-Filho G. Mecanismos de defesa pulmonar. In: Nakagawa N K, Barnabé V. *Fisioterapia do sistema respiratório.* São Paulo: Sarvier, 2006. p. 207-28.
10. Rosner B. *Fundamentals of Biostatistics.* 2nd ed. Boston: PWS Publishers; 1986. p.584.
11. Ohori NP, Michaels MG, Jaffe R, Williams P, Yousem SA. Adenovirus pneumonia in lung transplant recipients. *Hum Pathol.* 1995;26(10):1073-9.
12. Griffith BP, Hardesty RL, Armitage JM, Kormos RL, Marrone GC, Duncan S, et al. Acute rejection of lung allografts with various immunosuppressive protocols. *Ann Thorac Surg.* 1992;54(5):846-51.
13. Longoria J, Roberts RF, Marboe CC, Stouch BC, Stames VA, Barr ML. Sirolimus (rapamycin) potentiates cyclosporine in prevention of acute lung rejection. *J Thorac Cardiovasc Surg.* 1999;117(4):714-8.
14. Erasmus ME, Petersen AH, Oetomo SB, Prop J. The function of surfactant is impaired during the reimplantation response in rat lung transplants. *J Heart Lung Transplant.* 1994;13(5):791-802.
15. Escousse A, Guedon F, Mounie J, Rifle G, Mousson C, D'Athis P. 6-Mercaptopurine pharmacokinetics after use of azathioprine in renal transplant recipients with intermediate or high thiopurine methyl transferase activity phenotype. *J Pharm Pharmacol.* 1998;50(11):1261-6.
16. Marelli D, Paul A, Nguyen DM, Shennib H, King M, Wang NS, et al. The reversibility of impaired mucociliary function after lung transplantation. *J Thorac Cardiovasc Surg.* 1991;102(6):908-12.
17. Pazetti R, Pego-Fernandes PM, Ranzani OT, Parra ER, Lorenzi-Filho G, Jatene FB. Cyclosporin A reduces airway mucus secretion and mucociliary clearance in rats. *Clinics.* 2007;62(3):345-52.
18. Stone RM, Ginsberg RJ, Colapinto RF, Pearson FG. Bronchial artery regeneration after radical hilar stripping. *Surg Forum.* 1966;17:109-10.
19. Johnson CA, Porter WA. Compatibility of azathioprine sodium with intravenous fluids. *Am J Hosp Pharm.* 1981;38(6):871-5.
20. Kaplowitz N. Interaction of azathioprine and glutathione in the liver of the rat. *J Pharmacol Exp Ther.* 1977;200(3):479-86.
21. Lulin M, Yantang L. Comparison of the immunosuppressive and toxic effects of TII and azathioprine. *Transplant Proc.* 1998;30(7):3517-8.